Revista Brasileira de

PATOLOGIA DO TRATO GENITAL INFERIOR

ESTRATÉGIAS PARA ACELERAR A ELIMINAÇÃO DO CÂNCER DO COLO ÚTERO

Vacinar **90%** das meninas menores de 15 contra HPV

Rastrear HPV em **70%** das mulheres

Tratar **90%** das mulheres com lesões precursoras



2024
Volume 8 • Número 2

REVISTA BRASILEIRA DE PATOLOGIA DO TRATO GENITAL INFERIOR

ABPTGIC: UNIÃO E RESPONSABILIDADE

Diretoria da Associação Brasileira
de Patologia do Trato Genital Inferior e Colposcolpia 2024 - 2026

ABPTGIC
Associação Brasileira de Patologia do Trato Genital Inferior e Colposcopia

DIRETORIA
Presidente: Márcia Fuzaro Terra Cardial (SP)
Vice-Presidente: Rita Maria Zanini (PR)
Secretária Geral: Adriana Bittencourt Campaner (SP)
Secretária Adjunto: Neila Maria de Góis Speck (SP)
Tesoureiro: Yoshiko Aihara Yoneda (SP)
2º Tesoureira: Silvia Lima Farias (PA)
Coord. Ética e Valorização Profissional: José Humberto Belmino Chaves (AL)
Coordenadora Científica: Walquiria Quida Salles Pereira Primo (DF)
Editora da Revista: Ana Katherine da Silveira Gonçalves (RN)
Website: Maria Carolina Pessoa Valença (PE)

COMISSÃO DE QUALIFICAÇÃO
Presidente da comissão: Isabel Cristina Chulvis do Val Guimarães (RJ)
Etelvino Trindade (DF)
José Eleutério Junior (CE)
Newton Sérgio Carvalho (PR)
Nilma Antas Neves (BA)
Paulo César Giraldo (SP)
Susana Cristina Aidè V. Fialho (RJ)

COMISSÃO DE TEMAS LIVRES
Yara Lucia Mendes Furtado de Melo (RJ)

Conselho Fiscal Efetivos:
Márcia Farina Kamilos (SP)
Gutemberg Leão de Almeida Filho (RJ)
Maria Inês de Miranda Lima (MG)

Conselho Fiscal Suplentes:
Vera Lúcia Mota da Fonseca (RJ)
Valentino Antonio Magno (RS)
Jefferson Elias Cordeiro Valença (PE)

Conselho Editorial

Adriana Bittencourt Campaner (São Paulo/SP)
Ana Katherine da S. Gonçalves (Natal/RN)
Aristóteles Maurício Garcia Ramos (Vitória/ES)
Claudia Marcia de Azevedo Jacyntho (Rio de Janeiro/RJ)
Elsa Aida Gay de Pereyra (São Paulo/SP)
Garibalde Mortoza Jr. (Belo Horizonte/MG)
Gutemberg Leão de Almeida Filho (Rio de Janeiro/RJ)
Iara Moreno Linhares (São Paulo/SP)
Isabel Cristina Chulvis do Val Guimarães (Rio de Janeiro/RJ)
Jefferson Elias Cordeiro Valença (Recife/PE)
José Eleutério Júnior (Fortaleza/CE)
José Humberto Belmino Chaves (Maceió/AL)
Luiz Carlos Zeferino (Campinas/SP)
Manoel A. Guimarães Gonçalves (Porto Alegre/RS)
Maria Inês de Miranda Lima (Belo Horizonte/MG)
Maricy Tacla Alves Barbosa (São Paulo/SP)
Neide Aparecida T. Boldrini (Vitória/ES)
Neila Maria Gois Speck (São Paulo/SP)
Nelson Valente Martins (São Paulo/SP)
Newton Sergio de Carvalho (Curitiba/PR)
Nilma Antas Neves (Salvador/BA)
Paula Ribeiro de Miranda Maldonado (Rio de Janeiro/RJ)
Paulo César Giraldo (Campinas/SP)
Rita Maira Zanine (Curitiba/PR)
Sophie Françoise Mauricette Derchain (Campinas/SP)
Susana Cristina Aidé Viviani Fialho (Rio de Janeiro/RJ)
Walquíria Quida Salles Pereira Primo (Brasilia/DF)
Wanuzia Keyla Miranda (João Pessoa/PB)
Yara Lúcia Furtado de Melo (Rio de Janeiro/RJ)

NORMAS PARA PUBLICAÇÃO NA REVISTA

OBJETIVO E POLÍTICA

A Revista Brasileira de Patologia do Trato Genital Inferior, ISSN 2237- 4574, é órgão oficial de Divulgação Científica da Associação Brasileira de Patologia do Trato Genital Inferior e Colposcopia (ABPTGIC). É periódico trimestral ou semestral com revisão de pareceristas e apresenta versões impressa e online, sendo distribuída para associados e principais instituições do Brasil. Tem o propósito de publicar contribuições que versem sobre temas relevantes no campo da patologia do trato genital inferior e colposcopia e áreas correlatas e é aberta a contribuições nacionais e internacionais.

Todos os manuscritos, após análise inicial pelo Conselho Editorial, serão avaliados por revisores qualificados, sendo o anonimato garantido em todo o processo de julgamento. O manuscrito enviado para publicação não deve ter sido publicado anteriormente ou submetido para publicação em outros periódicos. Os artigos podem ser submetidos em português, espanhol ou inglês. Os manuscritos que não se enquadram na política editorial e nas normas para publicação da Rev Bras Patol Trato Genit Infer serão devolvidos aos autores para as devidas adaptações antes da avaliação pelos revisores. O autor principal será informado, por e-mail, do número de protocolo do recebimento de seu trabalho e das modificações necessárias a serem efetuadas no processo de revisão e edição.

O conceito e declarações contidas nos trabalhos são de responsabilidade dos autores. Por motivos editoriais, os Editores reservam o direito de realizar modificações gráficas ou de palavras no texto, sem interferir com seu conteúdo. Somente a Rev Bras Patol Trato Genit Infer poderá autorizar a reprodução dos artigos nelas contidos. Os casos omissos serão resolvidos pelos editores desta revista. Os artigos enviados passarão a ser propriedade da ABPTGIC. Este periódico segue as normas estabelecidas pelo The Uniform Requirements for Manuscripts Submitted to Biomedical Journal Editors – "Vancouver Group" – disponível no endereço eletrônico http://www.icmje. org/.

A Revista Brasileira de Patologia do Trato Genital Inferior apóia as políticas para registro de ensaios clínicos da Organização Mundial da Saúde (OMS) e do International Committee of Medical Journal Editors (ICMJE), reconhecendo a importância dessas iniciativas para o registro e divulgação internacional de informações sobre estudos clínicos em acesso aberto. Sendo assim, somente serão aceitos para publicação ensaios clínicos que tenham recebido um número de identificação em um dos Registros de Ensaios Clínicos validados pelos critérios estabelecidos pela OMS e ICMJE. O número de identificação deverá ser registrado ao final do resumo.

APRESENTAÇÃO E SUBMISSÃO DOS MANUSCRITOS

Os trabalhos devem ser obrigatoriamente encaminhados ao e-mail scientifica@ colposcopia. org.br. Em anexo também deve ser enviada declaração assinada por todos os autores, onde deve ficar explícita a concordância com as normas editoriais, com o processo de revisão, transferência de copyright para a ABPTGI e a inexistência ou existência de conflitos de interesse dos autores. Trabalhos originais devem encaminhar cópia da aprovação do Comitê de Ética da Instituição onde foi realizado o mesmo. O número de autores de cada manuscrito fica limitado a sete. Trabalhos de autoria coletiva (institucionais) deverão ter os responsáveis especificados. Trabalhos do tipo colaborativo e estudos multicêntricos deverão ter como autores os investigadores responsáveis pelos protocolos aplicados (no máximo cinco). Os demais colaboradores poderão ser citados na seção de agradecimentos ou como "Informações Adicionais sobre Autoria", no fim do artigo. Os Conflitos de interesse dos autores devem ser mencionados nas situações que poderiam influenciar de forma inadequada o desenvolvimento ou as conclusões do trabalho. São consideradas fontes de conflito os auxílios recebidos, as relações de subordinação no trabalho, consultorias etc.

PREPARAÇÃO DOS MANUSCRITOS

Os manuscritos devem se enquadrar em uma das seguintes categorias:

Artigos originais: O texto deve ter entre 2000 e 3000 palavras, excluindo referências e tabelas. Deve conter no máximo 5 tabelas e/ou figuras. O número de referências bibliográficas não deve exceder 30. A sua estrutura deve conter as seguintes partes: Introdução, Métodos, Resultados, Discussão e Referências. A seção Métodos deverá conter menção a aprovação do estudo pelo Comitê de

Ética em Pesquisa em Seres Humanos, ou pelo Comitê de Ética em Pesquisa em Animais, ligados à Instituição onde o projeto foi desenvolvido. Se a pesquisa foi realizada em seres humanos, a declaração de que os participantes assinaram o termo de consentimento livre e informado deve ser incluída.

Revisões e Atualizações: Serão realizadas a convite do Conselho Editorial que, excepcionalmente, também poderá aceitar trabalhos que considerar de interesse. O texto não deve ultrapassar 5000 palavras, excluindo referências e tabelas. O número total de ilustrações e tabelas não deve ser superior a 5. O número de referências bibliográficas deve se limitar a 50.

Relatos de Casos: O texto não deve ultrapassar 1500 palavras, excluídas as referências e figuras. Deve ser composto por Introdução, Relato do Caso, Discussão e Referências. O número total de ilustrações e/ou tabelas não deve ser superior a 3 e o limite de referências bibliográficas é 20. Quando o número de casos exceder 3, o manuscrito será classificado como Série de Casos, e serão aplicadas as regras de um artigo original.

Resumos de Teses: apresentadas e aprovadas nos últimos 12 meses da data do envio do resumo. Devem conter até 250 palavras, título em português e inglês e palavras-chave. Informar nome completo do autor, participantes da banca, data e local onde foi realizada e apresentada a tese.

Cartas ao Editor: Devem ser redigidas de forma sucinta, não ultrapassando 700 palavras e não relacionando mais do que 5 referências. Serão consideradas para publicação contribuições originais, comentários e sugestões relacionadas a artigo publicado ou a algum tema médico relevante. Quando a carta incluir críticas, os autores do artigo original citado serão convidados a responder.

Os manuscritos devem conter: Página de rosto; Resumo e palavras-chave; Abstract e keywords; Texto; Referências; Tabelas (cada uma com título e legenda); Gráficos (cada um com título e legenda) e Figuras. As siglas e abreviaturas devem ser descritas na primeira vez que aparecem no texto e não devem ser separadas por pontos (exemplo: neoplasia intraepitelial cervical (NIC).

Página de rosto: Deve apresentar o título conciso e descritivo do artigo em português e em inglês; nomes completos dos autores sem abreviaturas e com respectivos títulos acadêmicos; nome da Instituição onde o trabalho foi desenvolvido, afiliação institucional dos autores, informações sobre auxílios recebidos sob forma de financiamento, equipamentos ou fornecimento de drogas, e presença ou não de conflito de interesse de todos os autores. Indicar o nome, endereço, telefone e e-mail do autor correspondente. O título não deve conter abreviaturas, exceto as internacionalmente conhecidas.

Resumo: Deve conter informações facilmente compreendidas, sem necessidade de recorrer-se ao texto, não excedendo 250 palavras. Deve ser feito na forma estruturada com: Objetivo, Métodos, Resultados e Conclusões. Quando tratar-se de artigos de Revisão, atualização e Relatos de Casos, o Resumo não deve ser estruturado e será limitado a 200 palavras. As palavras-chave ou unitermos devem ser inseridas logo abaixo do resumo, em número de 3 a 5 (deverão ser baseados no DeCS - Descritores em Ciências da Saúde - disponível no endereço eletrônico: http://decs.bvs.br).

Abstract e keywords: Uma versão em língua inglesa, correspondente ao conteúdo do Resumo deve ser fornecida.

A introdução mostra a situação atual do tema, descreve o racional para o estudo, justificando com base na literatura médica, porém sem revisão extensa da literatura. Os objetivos do trabalho devem estar claramente mencionados.

Métodos: Esta seção apresenta o desenho do estudo, como foi feita a seleção da amostra, sua composição e perdas amostrais. Deve-se descrever com clareza o processo de coleta de dados, os instrumentos e/ou equipamentos utilizados (nome do fabricante e/ou origem do material em parênteses) e como foi feita a análise estatística. No caso de estudo com medicamentos, a marca e o fabricante deverão ser citados apenas nesta seção, reservandose, nas demais seções, a utilização da denominação comum brasileira do fármaco, que pode ser averiguada no site http:// www.anvisa.gov.br. No caso de estudos em humanos, indicar a aprovação do estudo (incluindo o número de aprovação do projeto) pelo Comitê de Ética e se os pacientes assinaram o consentimento informado.

Resultados: Os resultados devem ser apresentados em sequência lógica, de forma clara, evitando a repetição dos dados mostrados em tabelas ou figuras. Deve-se expor os resultados que são relevantes para o(s) objetivo(s) do trabalho.

Discussão: Deve estar diretamente relacionada ao tópico e fundamentada pela literatura. Esta seção comenta sobre os aspectos novos e significativos do estudo, suas implicações e limitações e realiza comparações com outros estudos. Evitar repetir os resultados ou informações já apresentadas em outras seções. As conclusões devem ser baseadas nos achados dos estudos e ser incluídas no último parágrafo dessa seção. O último parágrafo também deve expressar, se pertinente, recomendações e implicações clínicas.

Agradecimentos: Os agradecimentos devem aparecer após o texto e são dirigidos às pessoas que contribuíram intelectualmente (mas que não justifica autoria) ou com apoio técnico, financeiro ou material, incluindo assistência governamental e/ou assistência de laboratórios farmacêuticos.

Tabelas, gráficos e figuras (fotografias e ilustrações): Tabelas e gráficos devem ser apresentados em preto e branco, com legendas e respectivas numerações impressas ao pé de cada ilustração. Somente serão aceitas ilustrações que permitam boa reprodução. As figuras (fotografias) devem ser enviadas no formato JPG com resolução mínima de 300 DPI.

Referências: As referências devem ser citadas no texto de acordo com o sistema numérico (número arábico) e numeradas consecutivamente na ordem de aparecimento no texto, utilizando-se o sistema Vancouver http://www.library. uq.edu.au/training/ citation/vancouv. pdf. Até 6 autores listar todos; para 7 ou mais autores, listar os primeiros 6 seguido de "et al.".

EXEMPLOS DE REFERÊNCIAS

- Artigos regulares: Teixeira JC, Derchain SFM, Teixeira, LC, Santos CC, Panetta K, Zeferino LC. Avaliação do parceiro sexual e risco de recidivas em mulheres tratadas por lesões genitais induzidas por Papilomavírus Humano (HPV). BRGO. 2002;24(5):315-20.
- Capítulos de livros: Hofmeyr GJ, Neilson JP, Alfirevic Z, Crowther CA, Gulmezoglu AM, Hodnett ED et al. A Cochrane pocketbook: Pregnancy and childbirth. Chichester, West Sussex, England: John Wiley & Sons Ltd; 2008.
- Teses: Rosa MI. O papilomavírus humano e lesões do colo uterino. [tese]. Porto Alegre: Universidade Federal do Rio Grande do Sul; 2007.
- Artigos publicados na internet: Fletcher D, Wagstaff CRD. Organisational psychology in elite sport: its emergence, application and future. Psychol Sport Exerc. 2009;10(4):427-34. DOI: 10.1016/j.psychsport.2009.03.009. Shaw KA, O'Rourke P, Del Mar C, Kenardy J. Psychological interventions for overweight or obesity. Cochrane Database of Systematic Reviews [Internet] 2005 [cited 2010 Apr 10]. Available from: http://www.mrw.interscience.wiley.com/cochrane/clsysrev/articles/CD003818 / frame.html.
- Homepages/endereços eletrônicos: The family impact of Attention Deficit Hyperactivity Disorder (ADHD) [Internet] 2009 Nov 1 [updated 2010 Jan 1; cited 2010 Apr 8]. Available from: http://www.virtualmedicalcentre.com.au/healthandlifestyle.asp?sid=192&title='The--FamilyImpactof- Attention-Deficit-Hyperactivity-Disorder- %28ADHD%29&page=2.
- Outras situações: Situações não contempladas pelas Instruções aos Autores deverão seguir as recomendações contidas em International Committee of Medical Journal Editors. Uniform Requirements for Manuscripts Submitted to Biomedical Journals. Updated February 2006. Disponível em http://www.icmje.org/.

SUMÁRIO

MENSAGEM DA PRESIDENTE

Procedimentos em Patologia do Trato Genital Inferior 7
Marcia Fuzaro Terra Cardial

MENSAGEM DOS EDITORES

Novas Tecnologias na Prática Ginecológica 8
Ana Katherine Gonçalves, José Eleutério Júnior, Marcia Farina Kamilos

CARTA AO EDITOR

Como eu faço o exame colposcópico? 9
José Eleutério Jr.

Como eu faço a Exérese da Zona de Transformação 12
Ana Katherine Goncalves, Maria Carolina Pessoa Valença Rygaard

Biópsia de colo do útero: fundamentos, técnicas e relevância no rastreamento e no diagnóstico precoce do câncer cervical 15
Newton Sérgio de Carvalho, Isabella Tamiozo Rodrigues, Beatriz Ruthes Kimura, Heloísa Mello Trapp, João Vitor Fontana Gilioli

Manejo do microcarcinoma do colo uterino 22
Manoel Afonso Guimarães Gonçalves, Fernando Anschau, Fernando Gesteira Campos de Pinho

Lesões equívocas em patologia cervical: como intervir? 25
Wanuzia Miranda

Como eu faço o exame de vulvoscopia? 28
Ana Katherine Gonçalves

Como eu manejo a neoplasia intraepitelial vaginal 31
Rita Maira Zanine

Como eu trato a neoplasia intraepitelial vulvar 37
Rita Maira Zanine

Como eu faço *laser* de CO2 nas afecções do trato genital inferior? 42
Neila Maria de Góis Speck

Como utilizo a radiofrequência pulsada no tratamento de lesões benignas e precursoras vulvares? 45
Márcia Farina Kamilos

Como eu utilizo a radiofrequência fracionada microablativa (RFFMA) no tratamento do líquen escleroso 50
Isabel Cristina Chulvis do Val Guimarães, Renata do Val Guimarães, Beatriz Dinau Göbel Coelho, Júlia de Souza Castro

Câncer de vulva — aspectos clínicos e tratamento 53
Walquíria Quida Salles Pereira Primo

Hiperplasia da glândula de Bartholin em gestante: um relato de caso 56
Anteia Galati Acioli Lindoso, Gabriela Bortoni, Sahra Almeida Araújo Bittar Hauck, Thaís Ruela Martins, Francisco Roberto Chaves

Câncer de vagina – aspectos clínicos e tratamento 59
Manoel Afonso Guimarães Gonçalves, Rafaela Gasperin Schramm, Fernando Gesteira Campos de Pinho

MENSAGEM DA PRESIDENTE
https://doi.org/10.5327/2237-4574-2024820001



Procedimentos em Patologia do Trato Genital Inferior

Procedures in Lower Genital Tract Pathology

Marcia Fuzaro Terra Cardial[1]

Queridos associados e amigos,

Nesta edição da revista *ABPTGIC* temos a satisfação de trazer o tema de procedimentos em Patologia do Trato Genital Inferior (PTGI). Nós, que atuamos nessa área, somos treinados para a excelência do diagnóstico colposcópio e para a prática das técnicas de radiofrequência e *laser*. Todos temos algumas dicas que aprendemos fora de livros e na prática do dia a dia, e essas sugestões devem ser compartilhadas para a saúde das mulheres por nós atendidas.

Recentemente houve uma publicação trazendo a novidade de ter sido encontrada a cura do HPV por meio de terapia fotônica, porém a casuística foi pequena e houve inclusão de casos de lesão de baixo grau que poderiam ter cura espontânea. De qualquer forma, temos sempre que pensar e ver as formas de tratamento por todos os pontos de vista.

Esta revista se destina ao associado, e gostaríamos de contar com vocês no sentido de trazer as suas experiências.

Entre em contato conosco, associe-se e envie sua publicação ou descrição de procedimentos.

Esta sociedade é de todos nós!

Abraço,

Marcia Fuzaro Terra Cardial

[1]Presidente da Associação Brasileira de Patologia do Trato Genital Inferior e Colposcopia – ABPTGIC (2024–2026).

MENSAGEM DOS EDITORES
https://doi.org/10.5327/2237-4574-2024820002





Novas Tecnologias na Prática Ginecológica

New Technologies in Gynecological Practice

Ana Katherine Gonçalves[1], José Eleutério Júnior[2], Marcia Farina Kamilos[3]

A incorporação de novas tecnologias na prática ginecológica tem revolucionado o atendimento, tornando-o mais preciso, acessível e confortável para as pacientes. Algumas das principais inovações incluem: incorporação de **inteligência artificial, colposcopia digital, citologia em meio líquido, marcadores específicos e testes genéticos**, que facilitam a detecção precoce do câncer ginecológico. Hoje, **vacinas contra o HPV** são essenciais na prevenção do câncer do colo do útero. **Terapias a laser, cirurgia robótica e telemedicina** melhoram o tratamento e o acompanhamento das pacientes. Além disso, **realidades aumentada e virtual** otimizam o treinamento médico e a experiência da paciente, tornando o atendimento mais eficaz e preventivo.

Ana Katherine Gonçalves

[1]Editora da Revista Brasileira de Patologia do Trato Genital e Colposcopia.
[2]Coeditor da Revista Brasileira de Patologia do Trato Genital e Colposcopia.
[3]Coeditora da Revista Brasileira de Patologia do Trato Genital e Colposcopia.

CARTA AO EDITOR
https://doi.org/10.5327/2237-4574-2024820004



Como eu faço o exame colposcópico?

How do I perform the colposcopic exam?

José Eleutério Jr.[1,2*]

RESUMO

O exame colposcópico é um procedimento médico detalhado usado para examinar o colo do útero, a vagina e a vulva com um colposcópio, um microscópio com luz e aumento. É indicado para investigar alterações detectadas em exames preventivos, como o Papanicolau, ou sintomas como sangramentos anormais. Durante o exame, o médico pode aplicar soluções de ácido acético ou iodo para identificar lesões, como infecções ou sinais de câncer cervical. O procedimento é geralmente rápido e pouco doloroso, mas pode causar algum desconforto. Se necessário, pode ser realizada uma biópsia. O exame segue etapas específicas, como explicação ao paciente, consentimento, anamnese, posicionamento da paciente e inspeção da área vulvar antes de inserir o espéculo vaginal. Após a aplicação de ácido acético, pode ser usado iodo para observar alterações celulares. O exame é finalizado com a retirada cuidadosa do espéculo e comunicação dos resultados à paciente.
Palavras-chave: colposcopia; colo uterino; exame ginecológico.

ABSTRACT

The colposcopic exam is a detailed medical procedure used to examine the cervix, vagina, and vulva with a colposcope, a microscope with light and magnification. It is indicated to investigate changes detected in preventive exams, such as the Pap smear, or symptoms like abnormal bleeding. During the exam, the doctor may apply acetic acid or iodine solutions to identify lesions, such as infections or signs of cervical cancer. The procedure is generally quick and minimally painful, but it may cause some discomfort. If necessary, a biopsy may be performed. The exam follows specific steps, such as explaining the procedure to the patient, obtaining consent, taking the patient's medical history, positioning the patient, and inspecting the vulvar area before inserting the vaginal speculum. After the application of acetic acid, iodine may be used to observe cellular changes. The exam is completed with the careful removal of the speculum and communication of the results to the patient.
Keywords: colposcopy; cervix uteri; gynecological examination.

A colposcopia é um exame que acarreta grande ansiedade na mulher, uma vez que é indicada quando o exame de Papanicolau deu alterado e/ou um teste de papilomavírus humano (HPV) foi positivo. Por isso, é importante a empatia e sensibilidade do profissional no procedimento. Conforme orientação da *International Agency for Research on Cancer* (IARC), o procedimento deve obedecer a passos que incluam o acolhimento da mulher[1].

Segundo Ribalta e Tso[2], a melhor época para realizar o procedimento é no período ovulatório, com abstinência sexual de pelo menos 24 horas. No entanto, não há obrigatoriedade desse pré-requisito, devendo-se priorizar a oportunidade em fazer o procedimento.

Material necessário:

1. Mesa ginecológica com mocho;
2. Colposcópio (Figura 1);
3. Soluções:

    a. Soro fisiológico 0,9%;
    b. Ácido acético 3 e 5%;

[1]Universidade Federal do Ceará – Fortaleza (CE), Brasil.
[2]Laboratório Prof. Eleutério – Fortaleza (CE), Brasil.
*Autor correspondente: prof.eleuterio@gmail.com
Conflito de interesse: nada a declarar. Fonte de financiamento: não há.
Recebido em: 22/11/1024. Aprovado em: 25/11/2024.

c. Solução iodo-iodetada 2% (Lugol);
d. Hipossulfito de sódio 1% (para casos que se queira anular a ação do Lugol).

Passos para realização do exame colposcópico[1-5]:

1. Explicar o procedimento e acolher adequadamente, tirando todas as dúvidas sobre o procedimento.
2. É interessante apresentar e solicitar assinatura de consentimento livre esclarecido incluindo eventuais procedimentos adicionais, como biópsia.
3. Um anamnese direcionada deve ser realizada.
4. Uma auxiliar deve orientar a mulher sobre a troca de roupa e preparo para o exame.
5. A seguir a mulher deve se posicionar de forma mais confortável possível na maca em posição ginecológica.
6. O colposcopista deve realizar uma inspeção vulvar antes de colocar o espéculo vaginal.
7. O espéculo deve ser inserido delicadamente, procurando visualizar o colo do útero de forma adequada.
8. É realizada uma inspeção de conteúdo vaginal, paredes e fundos de saco vaginais e colo uterino.
9. Segue-se a aplicação de uma solução salina. Verifica-se, aqui, achados que podem ser observados antes da aplicação de ácido acético, como pólipos, leucoplasia, entre outros. Nesse passo, também se identifica a junção escamo-colunar. A seguir, antes de aplicação do ácido, aplica-se o filtro verde (Figura 2) para observar a vascularização.
10. Aplica-se o ácido acético, preferencialmente 3% (5% pode causar maior desconforto à mulher, embora seja da opção do colposcopista). O ácido tem um tempo de ação fugaz, assim, pode ser necessário reaplicar para continuar o exame em determinadas situações. O colo deve ser reavaliado (Figura 3) com relação à junção escamo-colunar e achados de zona de transformação, como última glândula, orifícios glandulares, cistos de retenção (de Naboth) e reações acetobrancas. Os achados devem ser descritos adequadamente, incluindo o processo de aparecimento e desaparecimento de áreas acetorreagentes.



Figura 1. Exemplo de colposcópio.

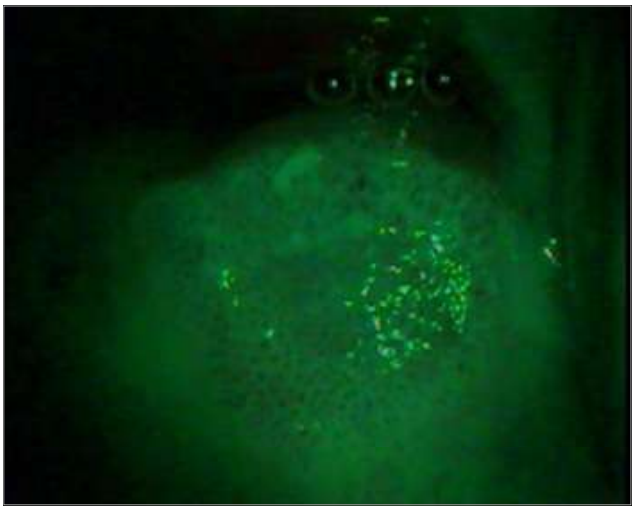

Fonte: Arquivo pessoal.

Figura 2. Uso de filtro verde na colposcopia.



Fonte: Arquivo pessoal.

Figura 3. Avaliação colposcópica após aplicação de ácido acético 3%.



Fonte: Arquivo pessoal.

Figura 4. Avaliação colposcópica após aplicação de Lugol.

11. Um passo que pode ampliar a colposcopia é a aplicação da solução iodo-iodetada (Lugol forte [2%]) (Figura 4). A solução reage com o glicogênio, de forma que em qualquer situação com pouco ou escasso glicogênio haverá não captação, o que ocorre nas atipias epiteliais, em especial maiores, mas também em situações normais, como na metaplasia escamosa imatura e nos casos de hipoestrogenismo.
12. Terminado o exame: a paciente é comunicada e é realizada a retirada do espéculo vaginal de forma delicada.

Para finalizar, é elaborado o laudo com os dados do exame, obedecendo as orientações da Associação Brasileira de Patologia do Trato Genital Inferior e Colposcopia (ABPTGIC)[5].

REFERÊNCIAS

1. Sellors JW, Sankaranarayanan R. Colposcopia e tratamento da neoplasia intra-epitelial cervical. Manual para principiantes. Washington: OPAS; 2004.
2. Ribalta JCL, Tso FK. Exame colposcópico: material e técnica. In: Speck NMG. Atlas de colposcopia. Rio de Janeiro: Gen; 2020. p. 3-9.
3. Baggish MS. Colposcopy of the cervix, vagina and vulva. Comprehensive textbook. Philadelphia: Elservier; 2003.
4. Fedrizzi EN. Princípios básicos do exame colposcópico. Colposcopia normal. In: Carvalho NS. Patologia do trato genital inferior e colposcopia. Manual prático com casos clínicos e questões comentadas. São Paulo: Atheneu; 2010. p. 63-80.
5. International Federation for Cervical Pathology and Colposcopy. Nomenclatura IFCPC 2011 [Internet]. 2011 [acessado em 05 dezembro 2024]. Disponível em: https://colposcopia.org.br/wp-content/uploads/2018/05/nova-nomenclatura-rio-de-janeiro-2011-737270731.pdf

CARTA AO EDITOR
https://doi.org/10.5327/2237-4574-2024820005




Como eu faço a Exérese da Zona de Transformação

How do I perform the Excision of the Transformation Zone?

Ana Katherine Goncalves[1*], Maria Carolina Pessoa Valença Rygaard[2]

RESUMO

A EZT é um procedimento ginecológico usado para tratar de lesões cervicais pré-cancerígenas na zona de transformação do colo do útero. É realizado por profissionais treinados, com técnicas específicas, como exérese com alça diatérmica (LEEP), conização com bisturi frio ou *laser* de CO_2, escolhidas conforme a lesão e os recursos disponíveis. As principais indicações são: lesões intraepiteliais de alto grau, resultados diagnósticos inconclusivos ou células glandulares atípicas. As possíveis complicações incluem sangramento, infecção, estenose cervical e insuficiência cervical em casos extensos.
Palavras-chave: neoplasia cervical uterina; conização; cérvix uterina.

ABSTRACT

ETZ is a gynecological procedure used to treat pre-cancerous cervical lesions in the transformation zone of the cervix. It is performed by trained professionals using specific techniques such as excision with a diathermic loop (LEEP), cold knife conization, or CO_2 laser, chosen based on the lesion and available resources. The main indications are high-grade intraepithelial lesions, inconclusive diagnostic results, or atypical glandular cells. Possible complications include bleeding, infection, cervical stenosis, and cervical insufficiency in extensive cases.
Keywords: uterine cervical neoplasms; conization; cervix uteri.

A exérese da zona de transformação (EZT) é um procedimento médico realizado principalmente por ginecologistas para tratar de lesões cervicais, como alterações pré-cancerígenas detectadas na zona de transformação do colo do útero. É importante que esse procedimento seja executado por profissionais treinados e em condições adequadas[1-3]. Abaixo está uma visão geral do processo.

PRINCIPAIS INDICAÇÕES DA EZT[1-7]

- Lesões intraepiteliais de alto grau (HSIL) diagnosticadas por colposcopia e biópsia.
- Resultados inconclusivos ou discordantes entre citologia, colposcopia e biópsia.
- Presença de células glandulares atípicas, o que requer avaliação adicional.

[1]Departamento de Ginecologia e Obstetrícia, Universidade Federal do Rio Grande do Norte – Natal (RN), Brasil.
[2]Associação Brasileira de Patologia do Trato Genital Inferior e Colposcopia – Recife (PE), Brasil.
*Autora correspondente: E-mail: anakatherine_ufrnet@yahoo.com.br
Conflito de interesses: nada a declarar. Fonte de Financiamento: não há.
Recebido em: 29/11/2024. Aprovado em: 02/12/2024.

PREPARAÇÃO

- **Avaliação prévia:** confirmar a indicação com exames complementares (citologia, biópsia e colposcopia).
- **Consentimento informado:** explicar o procedimento, os riscos e os benefícios à paciente.
- **Preparo da paciente:** pode incluir orientação para evitar relações sexuais, uso de absorventes internos ou duchas vaginais nas 24–48 horas anteriores.

TÉCNICAS[1-10]

Existem diversos métodos para a EZT, dependendo dos recursos disponíveis e da extensão da lesão:

EXÉRESE COM ALÇA DIATÉRMICA (LEEP/LETZ):

- **Anestesia local:** injetar lidocaína com vasoconstritor no colo do útero.
- **Seleção da alça:** escolher uma alça de tamanho apropriado para cobrir toda a zona de transformação.
- **Procedimento:**
  - Inserir a alça no colo e movimentá-la continuamente para remover a área afetada (Figura 1).
  - Certificar-se de que a margem externa da lesão foi completamente removida.



Figura 1. Exérese de zona de transformação com alça diatérmica.

  - **Hemostasia:** cauterizar com bola diatérmica ou aplicando agentes químicos, como solução de Monsel.

CONIZAÇÃO COM BISTURI FRIO:[6,7]

- **Anestesia:** geral ou raquidiana, dependendo do caso.
- **Incisão:** usar bisturi para realizar uma incisão em forma de cone, removendo a zona de transformação e uma porção da ectocérvice.
- **Hemostasia:** utilizar suturas ou eletrocauterização.

***Laser* de CO_2:** a vaporização a *laser* é menos invasiva do que a conização para neoplasia intraepitelial cervical (CIN). O resultado da vaporização a *laser* para CIN é empiricamente conhecido por depender dos achados colposcópicos, especialmente a localização da lesão.

PÓS-PROCEDIMENTO[7-10]

- **Cuidados imediatos:**
  - Observar a paciente quanto a sinais de sangramento ou complicações.
  - Orientá-la sobre repouso e evitar esforços físicos por alguns dias.
- **Cuidados em longo prazo:**
  - Abstinência sexual por quatro a seis semanas ou conforme orientação médica.
  - Retorno para controle citológico, colposcópico e biologia molecular de três a seis meses.

COMPLICAÇÕES POTENCIAIS[6,7,9]

- Sangramento.
- Infecção.
- Estenose cervical.
- Insuficiência cervical (em casos de conização extensa).

PONTOS-CHAVES[1-10]

- A exérese da zona de transformação (EZT) é um tratamento comum para remover alterações celulares cervicais. Geralmente, é feito em regime ambulatorial, sob anestesia local.
- Após o efeito da anestesia, a paciente pode sentir dor, sangramento e corrimento vaginais. Isso geralmente dura de alguns dias a semanas.
- O benefício da EZT é que pode impedir o desenvolvimento de alterações celulares para câncer

cervical. É bem-sucedida em mais de 90% dos casos, o que significa que nenhum tratamento adicional é necessário.

- Os possíveis riscos da EZT incluem risco aumentado de aborto tardio ou parto prematuro e estenose cervical (estreitamento do colo do útero).

REFERÊNCIAS

1. Brunette LL, Tierney KE, Roman LD, Matsuo K. Management of cervical dysplasia. In: Handbook of Gynecology. Cham: Springer International Publishing; 2023. p. 1017-28.
2. Harris T, Harper E, LeComte JM, Kuo AA, editors. Care of Adults with Chronic Childhood Conditions: a Practical Guide. 2024.
3. Munshi VN, Perkins RB, Sy S, Kim JJ. Cost-effectiveness analysis of the 2019 American Society for Colposcopy and Cervical Pathology Risk-Based Management Consensus Guidelines for the management of abnormal cervical cancer screening tests and cancer precursors. Am J Obstet Gynecol. 2022;226(2):228.e1-228.e9. https://doi.org/10.1016/j.ajog.2021.09.012
4. Perkins RB, Guido RS, Castle PE, Chelmow D, Einstein MH, Garcia F, et al.; 2019 ASCCP Risk-Based Management Consensus Guidelines Committee. 2019 ASCCP Risk-Based Management Consensus Guidelines: Updates Through 2023. J Low Genit Tract Dis. 2024;28(1):3-6. https://doi.org/10.1097/LGT.0000000000000788
5. Orang'o O, Mehta N, Itsura P, Tonui P, Bussmann H, Bogers JP, et al. Loop Electrosurgical Excision Procedure Treats Cervical Intraepithelial Neoplasia 2/3 Among HIV- and HIV+ Women in Kenya. J Low Genit Tract Dis. 2020;24(1):21-6. https://doi.org/10.1097/LGT.0000000000000493
6. El-Nashar SA, Shazly SA, Hopkins MR, Bakkum-Gamez JN, Famuyide AO. Loop Electrosurgical Excision Procedure Instead of Cold-Knife Conization for Cervical Intraepithelial Neoplasia in Women with Unsatisfactory Colposcopic Examinations: A Systematic Review and Meta-Analysis. J Low Genit Tract Dis. 2017;21(2):129-36. https://doi.org/10.1097/LGT.0000000000000287
7. Schwarz TM, Kolben T, Gallwas J, Crispin A, Dannecker C. Comparison of two surgical methods for the treatment of CIN: classical LLETZ (large-loop excision of the transformation zone) versus isolated resection of the colposcopic apparent lesion - study protocol for a randomized controlled trial. Trials. 2015;16:225. https://doi.org/10.1186/s13063-015-0736-8
8. van der Heijden E, Lopes AD, Bryant A, Bekkers R, Galaal K. Follow-up strategies after treatment (large loop excision of the transformation zone (LLETZ)) for cervical intraepithelial neoplasia (CIN): Impact of human papillomavirus (HPV) test. Cochrane Database Syst Rev. 2015;1(1):CD010757. https://doi.org/10.1002/14651858.CD010757.pub2
9. Santesso N, Mustafa RA, Wiercioch W, Kehar R, Gandhi S, Chen Y, et al. Systematic reviews and meta-analyses of benefits and harms of cryotherapy, LEEP, and cold knife conization to treat cervical intraepithelial neoplasia. Int J Gynaecol Obstet. 2016;132(3):266-71. https://doi.org/10.1016/j.ijgo.2015.07.026
10. Mariya T, Nishikawa A, Umemoto M, Ogawa S, Saito T. Impact of colposcopy-guided carbon dioxide laser vaporization therapy on peripheral cervical intraepithelial neoplasia lesions. Taiwan J Obstet Gynecol. 2024;63(6):846-52. https://doi.org/10.1016/j.tjog.2024.06.012

CARTA AO EDITOR
https://doi.org/10.5327/2237-4574-2024820005







Biópsia de colo do útero: fundamentos, técnicas e relevância no rastreamento e no diagnóstico precoce do câncer cervical

Cervical biopsy: fundamentals, techniques, and relevance in screening and early diagnosis of cervical cancer

Newton Sérgio de Carvalho[1*], Isabella Tamiozo Rodrigues[1], Beatriz Ruthes Kimura[1], Heloísa Mello Trapp[1], João Vitor Fontana Gilioli[1]

RESUMO

O câncer de colo uterino é uma doença prevalente e com impacto significativo na saúde pública da comunidade global, especialmente em países de baixa e média rendas, onde ocorre a maior parte dos óbitos relacionados a esse tipo da doença. A biópsia de colo uterino destaca-se como método eficaz para diagnóstico precoce dessa doença, permitindo a identificação de lesões precursoras e invasoras, viabilizando assim intervenções oportunas. Diversas técnicas podem ser utilizadas, como a biópsia com pinça saca-bocado e a cureta rotativa de Baliu, as quais apresentam características distintas em termos de profundidade do fragmento, precisão e sangramento; a escolha depende do caso clínico e da experiência do colposcopista. Também as ressecções cônicas de colo uterino (CAF e conização) e a curetagem do canal são consideradas como procedimentos de biópsia, uma vez que, quando indicadas, também propiciam o diagnóstico. No Brasil, a manutenção da alta morbidade e da mortalidade por câncer de colo uterino sinaliza a necessidade de estratégias de rastreamento mais eficazes e a ampliação do acesso a intervenções diagnósticas e terapêuticas, destacando o papel da biópsia na condução dos casos.

Palavras-chave: câncer; colo uterino; biópsia.

ABSTRACT

Cervical cancer is a prevalent disease with a significant impact on public health globally, especially in low- and middle-income countries, where the majority of related deaths occur. Cervical biopsy stands out as an effective method for early diagnosis of this disease, allowing for the identification of precursor and invasive lesions, thus enabling timely interventions. Different techniques can be used, such as the biopsy with a punch forceps and the rotary curette of Baliu, which have distinct characteristics in terms of depth of the tissue sample, precision, and bleeding, with the choice depending on the clinical case and the experience of the colposcopist. Cone resections of the cervix (LEEP and conization) and curettage of the canal are also considered biopsy procedures, as they can also provide a diagnosis when indicated. In Brazil, the persistence of high morbidity and mortality from cervical cancer underscores the need for more effective screening strategies and expanded access to diagnostic and therapeutic interventions, highlighting the role of biopsy in managing cases.

Keywords: cancer; cervix; biopsy.

[1]Universidade Federal do Paraná – Curitiba (PR), Brasil.
*Autor correspondente: newtonsdc@gmail.com
Conflitos de interesse: nada a declarar. Fonte de financiamento: não há.
Recebido em: 29/11/2024. Aprovado em: 02/12/2024.

INTRODUÇÃO

O câncer de colo uterino é uma doença prevalente na população mundial; apesar das possibilidades de prevenção, mantém-se como grande problema de saúde pública. Sabendo que o câncer de colo uterino é o quarto tipo de câncer mais comum em mulheres e, apesar de ser globalmente distribuído, afeta ainda mais os países de baixa e média rendas, nos quais ocorrem cerca de 90% dos óbitos pela doença, é fundamental atentar para os métodos de diagnóstico e tratamento precoces[1]. Nesse contexto do expressivo impacto epidemiológico do câncer de colo do útero na população, especialmente a mais vulnerável socioeconomicamente, surgiu a necessidade de ampliar os estudos sobre o tema entre os membros do Projeto Prevenção e Promoção da Saúde em Comunidades, composto por alunos de Medicina da Universidade Federal do Paraná (UFPR) e orientado pelo Prof. Dr. Newton Sérgio de Carvalho (Professor Titular do Departamento de Tocoginecologia da UFPR).

A redução da mortalidade pelo câncer de colo uterino tem sido expressiva nos países mais bem desenvolvidos e de mais alta renda, e tais resultados vêm sendo associados ao aprimoramento do tratamento, do diagnóstico e principalmente do rastreio precoce da doença.

Por outro lado, em países menos desenvolvidos ou em desenvolvimento, o câncer de colo traduz-se como importante problema de saúde pública, mantendo sua prevalência em altas taxas, bem como diagnósticos tardios e alta morbimortalidade[2]. Nesse contexto, a biópsia de colo uterino merece destaque como método eficaz para detecção precoce de lesões precursoras e malignas, permitindo intervenções oportunas capazes de reduzir significativamente a mortalidade associada à doença.

Além de sua importância diagnóstica, a biópsia de colo uterino desempenha papel essencial na confirmação de achados suspeitos identificados em exames citopatológicos e na definição de estratégias terapêuticas individualizadas, contribuindo para melhorar os desfechos clínicos e a qualidade de vida das pacientes[3,4].

QUAIS OS FUNDAMENTOS DA BIÓPSIA DE COLO UTERINO E QUAL A SUA IMPORTÂNCIA?

A biópsia de colo uterino é um procedimento cirúrgico utilizado como ferramenta diagnóstica para identificar tecido anormal, lesões precursoras do câncer ou o próprio câncer cervical. O procedimento consiste em remover uma amostra do tecido suspeito localizado no colo uterino, a qual é encaminhada para análise laboratorial com o objetivo de obter um diagnóstico histopatológico[3].

A associação de citologia, colposcopia e biópsia para fins diagnósticos e de orientação do tratamento é a base do rastreio do câncer de colo uterino. Ao fim do processo, portanto, obtém-se a concordância cito, colpo e histológica, que é essencial para o rastreio efetivo desse tipo de câncer[1].

Além desse papel crucial no diagnóstico, a biópsia pode servir como forma de tratamento em determinados casos de lesões pré-cancerosas, por meio da ressecção de lesões com alto potencial de evolução para câncer. Desta forma, a triagem e o tratamento precoce de alterações locais suspeitas, juntamente com o rastreio e a investigação adequados, aumentam o controle abrangente do câncer de colo de útero de maneira custo-efetiva[5].

No panorama brasileiro, a taxa de mortalidade por esse tipo de câncer também é alta — em 2021, foram registrados 4,51 óbitos/100 mil mulheres[6]. Isso indica dificuldade persistente no rastreio e no tratamento inicial das lesões. Logo se reitera a importância de utilizar a colposcopia em casos precocemente selecionados e de escolher a técnica correta de biópsia das lesões suspeitas.

QUAL O PLANO E AS INDICAÇÕES PARA BIÓPSIA DE COLO DO ÚTERO?

A história natural e a oncogênese do câncer de colo uterino envolvem a evolução desde a cérvix infectada pelo papilomavírus humano (HPV), que atua sobretudo na zona de transformação, passando por alguns estágios de neoplasia intraepitelial, até chegar ao desenvolvimento do câncer cervical.

O colo uterino pode ser infectado pelos tipos oncogênicos de HPV e, se estes estiverem associados a determinadas situações, o quadro evoluirá para uma infecção persistente, que poderá gerar uma lesão pré-invasora. Até esse ponto, existe a possibilidade de regressão do epitélio cervical para o estado inicial de normalidade[7]. Contudo, sem a detecção e a atuação precoces, há risco de as lesões evoluírem até o câncer.

É essa transição da lesão precursora para câncer que, caso detectada e conduzida de forma adequada, é capaz de interromper o processo oncogênico. Isso é possível considerando que a evolução para câncer tende a levar vários anos, o que permite uma ação clínica preventiva, no caso de alterações identificadas no rastreio precoce, como no emprego adequado da colposcopia e da biópsia[7,8].

As biópsias de colo uterino são geralmente realizadas em porções epiteliais da zona de transformação (ZT), que

consiste em um anel de tecido com elevada suscetibilidade à carcinogenicidade do HPV[7]. Apesar disso, é evidente que o local exato da biópsia deve ser aquele indicado pela colposcopia, que será específica para cada caso.

O rastreamento do câncer de colo do útero ocorre em etapas, habitualmente partindo da citologia alterada. Nesse caso, é indicada a colposcopia na tentativa de identificar alguma lesão que possa ter liberado as células alteradas e também com o intuito de classificar os níveis de alterações. Tal categorização pode ser realizada por meio da Nomenclatura Colposcópica IFCPC 2011 (Rio de Janeiro, Brasil), a qual descreve os achados sugestivos de anormalidade para classificações de grau 1 (menor) e grau 2 (maior) ou até mesmo sinais adicionais em que se enquadram lesões suspeitas de invasão[9].

Uma vez identificada a lesão, a biópsia deverá fornecer o diagnóstico histológico daquele fragmento retirado para análise e assim orientar o tratamento. Importa ressaltar que a biópsia deve ser guiada pela colposcopia e, na dependência das características de cada lesão encontrada, mais de um local poderá ser analisado durante o mesmo procedimento.

Logo a principal indicação da biópsia é o esclarecimento diagnóstico baseado nos resultados prévios do exame citopatológico ou na presença de teste molecular demonstrando HPV 16/18 e também o 31 eventualmente[2]. A biópsia tem ainda papel importante no tratamento das lesões de alto grau (LAG), já que, em inúmeras situações, uma ressecção cônica (CAF ou cone), demonstrando a LAG com ausência de neoplasia, já consiste no tratamento[4].

QUAIS OS TIPOS DE BIÓPSIA E TÉCNICAS?

Um ponto relevante para a escolha da técnica é que retirar somente uma peça para biópsia pode não ser o método adequado, já que a sensibilidade da extração de somente uma é de 68%, enquanto, se forem retirados dois fragmentos, esse número salta para 82%. Quando se analisa a sensibilidade com a retirada de três ou mais fragmentos, encontra-se 83%, isto é, sem diferença significativa[10]. Portanto, dois fragmentos na biópsia, em geral, são suficientes para manter a sensibilidade, exceto quando há evidências colposcópicas de várias áreas suspeitas em separado[10]. Ou seja, apesar da recomendação, a definição do número de fragmentos a serem biopsiados depende da percepção do colposcopista baseada em sua experiência em analisar cada segmento da lesão ou das lesões.

Ressalta-se ainda que biópsias não direcionadas pela colposcopia ou aleatórias são contraindicadas[11]. Nesse contexto, também se destaca a importância de fragmentos adequados para análise histopatológica, com profundidade satisfatória e orientação colposcópica precisa. As amostras podem ser enviadas em um ou mais frascos contendo líquido para fixação (formalina), a depender do número de lesões. Além disso, o local de cada lesão deve ser demonstrado em um "mapa do colo", de modo a auxiliar inclusive no planejamento de abordagem futura[11].

De maneira geral, em relação às técnicas, pode-se destacar que as biópsias com pinças, que carregam pequenos fragmentos do tecido, não necessitam de anestesia[11]. Por outro lado, outros tipos de biópsias podem requerer anestesia local, regional ou até mesmo geral, a depender do tamanho e do formato dos fragmentos que serão retirados, como no caso das conizações cervicais[3].

Para detalhar as técnicas, proceder-se-á com a apresentação das diversas pinças utilizadas na biópsia de colo uterino, com suas vantagens e desvantagens, seguidas das duas principais técnicas de biópsia cônica.

BIÓPSIA DE BALIU

A biópsia de Baliu utiliza a pinça de mesmo nome, que apresenta cabeça cilíndrica com bordo cortante para retirada do material a ser biopsiado. Além da pinça, mais detalhadamente chamada de cureta rotativa de Baliu, necessita-se de uma pinça longa com dente e uma tesoura longa de ponta curva, especificamente a tesoura de Baliu.

Como técnica, deve-se inicialmente localizar a área a ser biopsiada, encostar a ponta circular da pinça, isto é, a base do cilindro, pressioná-la e girá-la, de modo a formar um pseudopólipo, que deve então ser tracionado com a pinça longa e cortado pela base com a tesoura.

A principal vantagem da técnica é a obtenção de um fragmento profundo para biópsia, além de possibilitar a retirada de mais de um fragmento, porém pode gerar mais sangramentos do que outras técnicas.

BIÓPSIA COM PINÇA SACA-BOCADO

As pinças saca-bocados (Figura 1) são rotineiramente utilizadas na biópsia de colo uterino. Trata-se de pinças longas com um mecanismo na ponta que, ao ser acionado, engloba um fragmento superficial do tecido e o corta, permitindo sua retirada[12]. Como técnica, localiza-se a lesão a ser biopsiada, aproxima-se a ponta da pinça e aciona-se o mecanismo, então se retira a pinça com o fragmento e, ao abri-la, retira-se o fragmento da parcela distal das hastes, isto é, da "cabeça" da pinça, utilizando um estilete ou mesmo um palito dental[12].

Como vantagens, tem-se a possibilidade de retirar mais de um fragmento de maneira simples e o baixo índice de sangramento. Por outro lado, as pinças saca-bocados costumam ter pontas mais grosseiras que as demais, além de os fragmentos excisionados poderem ser muito superficiais, dificultando a análise histológica[12]. Uma variante dessas pinças, ainda mais específica para a biópsia cervical e que resolve algumas das desvantagens do uso das saca-bocados, é a pinça Professor Medina (Figura 1)[12].

Desenvolvida pelo professor do qual originou seu nome, a pinça Professor Medina é um instrumento longo (24 cm) e com proeminência de 4 mm na parte interna distal de cada uma das hastes, na forma de concavidade semelhante a uma pequena caçamba, à metade de uma esfera, com bordo circular cortante. Sendo assim, o encontro das hastes, ao fechar o equipamento, permite o corte preciso da porção desejada[12].

Como técnica, identifica-se a porção a ser excisionada, abre-se a pinça e fixa-se uma das pontas, fecha-se então a pinça, de modo que o fragmento desejado esteja abrangido nas concavidades presentes nas pontas das hastes, e gira-se a pinça 360º para certa compressão vascular a fim de diminuir a possibilidade de sangramento. A pinça é então retirada e aberta e o fragmento coletado pode ser removido com auxílio de um palito ou haste fina[12].

A principal vantagem é a facilidade de retirar mais de um fragmento e a baixa ocorrência de sangramento, além da precisão do corte em comparação com o das pinças saca-bocados comuns. Como principal limitação, tem-se a extensão e a profundidade da amostra restritas a 4 mm possibilitados pela pinça[12]. Retirados os fragmentos, faz-se a hemostasia residual com uma solução de percloreto férrico (solução de Mosel), inserindo-se um cotonete contendo essa solução na "cratera" ocasionada pela biópsia.

BIÓPSIA CÔNICA COM ALÇA

A alça diatérmica produz um corte feito por corrente elétrica de modo a permitir a retirada de uma peça de biópsia conizada. O instrumento consiste em uma fina alça feita com fio de aço inoxidável, em tamanhos variáveis e fixada em uma caneta de cautério[13,14].

Para a técnica, deve-se localizar a região a ser biopsiada e escolher a alça adequada. O cone a ser excisionado pode ser largo e raso ou estreito e alto, a depender das características da lesão. Uma excisão rasa costuma ser útil em lesões restritas à ectocérvice ou à parte inicial do canal cervical, enquanto uma excisão mais profunda é necessária, se a lesão se estender para cima, no canal cervical[13].

O colo do útero deve ser tracionado com pinças de Pozzi. A alça deve ser colocada delicadamente sobre a região, com pressão suficiente para flexionar levemente o fio. A corrente é então acionada antes de se iniciar a incisão e o fio é arrastado através do colo. A região deve ficar mais pálida e na margem pode haver leve sangramento. Tem-se ao fim uma peça de biópsia cônica, que deve ser enviada à patologia (Figura 2). É importante marcar a peça com algo que oriente o patologista na sua análise, por exemplo, uma sutura às 12 h[13].

Tal método de biópsia possibilita a escolha detalhada da região a ser biopsiada, e o uso do corte elétrico diminui a chance de sangramentos, ademais, o tamanho da peça permite uma análise patológica muito mais detalhada[13].

Para isso, o cone é seccionado ao meio, distendido e fixado em uma placa de cortiça pelo patologista. É então dividido em setores e cada um deles cortado em várias fatias ("slices"), com uso do micrótomo. Nesse contexto, a marcação às 12 horas, associada ao "mapa do colo", indica em qual dos segmentos se encontra a área da lesão, onde ocorrerá o maior número de cortes. Depois da análise das lâminas originadas desses cortes, é possível excluir, ou não, lesões mais significativas, como aquelas invasoras.

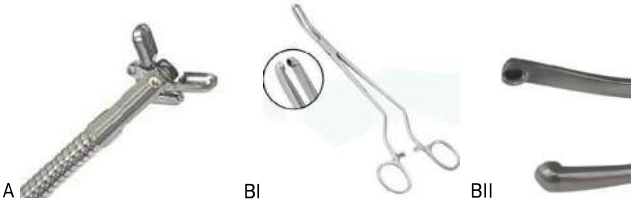

A: pinça saca-bocado regular; BI: pinça Professor Medina; BII: detalhe da cabeça da pinça Professor Medina.

Figura 1. Porções distais ("cabeças") de dois tipos de pinças.



Fonte: Os autores.

Figura 2. Peça de biópsia cônica de colo uterino.

Como desvantagens, tem-se a necessidade de conhecimento detalhado da técnica, uma vez que o arraste muito lento da alça pode carbonizar as margens da peça, dificultando ou mesmo impossibilitando a análise pelo patologista.

BIÓPSIA CÔNICA COM BISTURI A FRIO

Com a popularização da alça diatérmica, a conização por bisturi, até então método-padrão, teve sua utilidade reduzida a indicações específicas, tais como lesões com componentes endocervicais muito extensos e casos de "reconização", isto é, quando há a necessidade de biópsia cônica mais de uma vez no mesmo colo[13].

Como técnica, o colo deve ser infiltrado com vasoconstritor em quatro a seis pontos, até que se perceba o abaulamento e o empalidecimento cervicais. Para definir a base do cone, faz-se uma incisão circunferencial, englobando toda a região de interesse. O corte deve ser angulado, em direção ao canal cervical, permitindo a altura do cone necessária para cada caso. A incisão não pode transpassar o orifício interno do canal cervical. O cone deve ser então tracionado e observado seu ápice, que precisa ser seccionado, permitindo a retirada da peça[13]. Na Figura 2, pode-se observar uma peça resultante desse procedimento.

Com a retirada da peça para biópsia, comumente ficam diversos pontos sangrantes, que devem ser eletrocoagulados. Suturas raramente são recomendadas e, em procedimentos típicos, são técnicas consideradas obsoletas, já que a cicatrização da região ocorre melhor sem elas[13].

Em geral, a Biópsia cônica com bisturi a frio apresenta os mesmos pontos negativos e positivos da biópsia cônica por alça, apesar disso, a principal vantagem sobre o método com alça elétrica é a manutenção completa das margens na peça biopsiada, já que não há artefatos térmicos que, em certo grau, obscurecem essa região.

Sobre as biópsias cônicas em geral, vale ressaltar que, por vezes, podem ser consideradas terapêuticas, haja vista a retirada de um grande fragmento, que pode englobar toda a lesão. Apesar disso, é fundamental destacar que somente após a análise histopatológica, excluindo lesões invasoras, é que isso pode ser concluído.

Por fim, observou-se que a definição de um fragmento de biópsia como o mais representativo não depende somente da parte técnica, mas também da definição de qual porção do tecido cervical será retirado e da ação relacionada intimamente à experiência e ao conhecimento do colposcopista. Também se destacou que a experiência do patologista e sua relação com o colposcopista para discutir cada caso em específico são fundamentais para se obter o correto diagnóstico.

QUAIS AS CONTRAINDICAÇÕES PARA A BIÓPSIA COLOUTERINA?

A biópsia colouterina possui possíveis complicações, como sangramento e mais raramente infecção. Na presença de infecções bacterianas genitais e algumas situações associadas à gestação, o procedimento deverá ser postergado, como em casos de gravidez tardia, trabalho de parto ativo e infecção cervical ou vaginal ativa. É importante considerar que, nesses casos, além dos riscos de complicações, há maior chance de diminuir a sensibilidade e a especificidade da biópsia[15].

Além disso, certos tipos de biópsias, como aquelas realizadas por meio de ressecções mais amplas, em formato cônico (conização ou CAF), podem aumentar o risco de aborto espontâneo. Isso é provocado por alterações e cicatrizes no colo do útero decorrentes do procedimento[16]. Portanto, as biópsias cervicais são aceitáveis durante a gravidez apenas em raras situações, se houver suspeita de lesão invasora[17].

Em casos de tumores avançados de colo uterino, as áreas necróticas devem ser evitadas, pois podem resultar em falsos-positivos pela amostra inadequada. Em pacientes sob terapia anticoagulante, poderá ser adiada, até que exames de coagulação atestem sua normalização[18].

A menstruação não consiste em contraindicação absoluta, porém, dentro das possibilidades, deverá ser postergada. É necessário observar que, em algumas situações, a própria lesão responde pelo sangramento, podendo ser confundido com sangue menstrual e, nesses casos, a biópsia não deverá ser adiada, uma vez que o sangramento tende a se manter.

É importante lembrar que alergias a produtos utilizados, como iodo ou mesmo o látex de luvas, podem ser contraindicações, dependendo da análise do médico.

Por fim, embora não exista consenso em relação à necessidade de se obter o termo de consentimento documental, obviamente, após a explicação detalhada, o procedimento é contraindicado, caso não haja concordância por parte da paciente, ainda que verbal[15].

QUAIS OS CUIDADOS DAS PACIENTES QUE SE SUBMETERÃO AO PROCEDIMENTO?

Inicialmente, o médico deve realizar uma anamnese completa e estabelecer uma investigação referente aos medicamentos que a paciente esteja utilizando. Ou seja, durante o planejamento, vale considerar que alguns medicamentos, como ácido acetilsalicílico (AAS) e varfarina,

podem aumentar os riscos de sangramento, os quais são suspensos a critério clínico, dependendo de diversos outros fatores individuais, sobretudo em caso de biópsias amplas, como a conização[3].

A preparação para o exame consiste, de modo geral, em cuidados a fim de manter a superfície do colo do útero em condições normais. Além disso, em casos de biópsia de cone ou outro tipo de biópsia cervical que exija anestesia geral, deve-se informar a paciente acerca do tempo de jejum necessário para o procedimento[3]. É fundamental considerar e afastar a possibilidade de cervicite causada por patógenos, como *Chlamydia trachomatis*, *Neisseria gonorrhoeae* e *Mycoplasma genitalium*, uma vez que essas infecções são frequentemente assintomáticas. Além disso, é importante ressaltar que, quando presentes, essas condições devem ser diagnosticadas e tratadas previamente a intervenções subsequentes[19].

Após o exame, a paciente deve ser orientada de que pode haver pequeno sangramento proveniente do local da biópsia, recomendando-se, eventualmente, o uso de tamponamento. Nos dias que se seguem, é possível também haver corrimento de coloração acastanhada, assim como a eliminação de secreção grumosa por via vaginal[3].

Durante o período mínimo de 48 horas, deve-se evitar qualquer tipo de trauma local, incluindo duchas vaginais e relações sexuais. No caso de procedimentos como a conização, a recomendação é que esses cuidados sejam mantidos até a consulta de revisão com o médico, que avaliará a recuperação e indicará o momento adequado para retomar as atividades[3,20].

CONCLUSÃO

Em resumo, o câncer de colo uterino mantém-se como um dos maiores desafios de saúde pública global. Nesse contexto, a biópsia de colo uterino é uma ferramenta indispensável para o diagnóstico precoce e, no caso das ressecções cônicas, também para o tratamento de lesões pré-cancerosas e cessação do processo oncogênico.

Logo fica evidente a importância de integrar a citologia, a colposcopia e a biópsia para abordagem diagnóstica eficaz. Destaca-se ainda que o conhecimento das diversas técnicas e materiais utilizados nas biópsias de colo uterino é fundamental para uma escolha segura por parte do colposcopista, de modo a garantir que seus objetivos com o procedimento sejam cumpridos. Desta forma, aprimorando as estratégias de rastreamento, haverá um direcionamento para reduzir significativamente a incidência e a mortalidade associadas ao câncer cervical na população.

REFERÊNCIAS

1. World Health Organization. Global strategy to accelerate the elimination of cervical cancer as a public health problem [Internet] Genebra: World Health Organization; 2020 [acessado em 24 novembro 2024]. Disponível em: https://www.who.int/publications/i/item/9789240014107.
2. Carvalho CF, Teixeira JC, Bragança JF, Derchain S, Zeferino LC, Vale DB. Cervical cancer screening with HPV testing: updates on the recommendation. Rev Bras Ginecol Obstet. 2022;44(3):264-71. https://doi.org/10.1055/s-0041-1739314
3. Johns Hopkins Medicine. Cervical biopsy [Internet]. [acessado em 27 novembro 2024]. Disponível em: https://www.hopkinsmedicine.org/health/treatment-tests-and-therapies/cervical-biopsy#:~:text=A%20cervical%20biopsy%20is%20a,narrow%20part%20of%20the%20uterus.
4. World Health Organization. Cervical cancer: screening and treatment of pre-cancerous lesions for secondary prevention of cervical cancer. Technology landscape [Internet]. Geneva: WHO; 2019 [acessado em 27 novembro 2024]. Disponível em: https://unitaid.org/assets/Cervical_Cancer_Technology-landscape-2019.pdf
5. Organização Pan-Americana da Saúde. Câncer do colo do útero [Internet]. [acessado em 27 novembro 2024]. Disponível em: https://www.paho.org/pt/topicos/hpv-e-cancer-do-colo-do-utero
6. Instituto Nacional de Câncer. Mortalidade [Internet]. [acessado em 27 novembro 2024]. Disponível em: https://www.gov.br/inca/pt-br/assuntos/gestor-e-profissional-de-saude/controle-do-cancer-do-colo-do-utero/dados-e-numeros/mortalidade
7. Schiffman M, Kjaer SK. Chapter 2: natural history of anogenital human papillomavirus infection and neoplasia. J Natl Cancer Inst Monogr, 2003;(31):14-9. https://doi.org/10.1093/oxfordjournals.jncimonographs.a003476
8. World Health Organization. WHO technical guidance and specifications of medical devices for screening and treatment of precancerous lesions in the prevention of cervical cancer [Internet]. Geneva: WHO; 2020 [acessado em 27 novembro 2024]. Disponível em: https://apps.who.int/iris/bitstream/handle/10665/331698/9789240002630-eng.pdf
9. Bornstein J, Bentley J, Bösze P, Girardi F, Haefner H, Menton M, et al. 2011 colposcopic terminology of the International Federation for Cervical Pathology and Colposcopy. Obstet Gynecol. 2012;120(1):166-72. https://doi.org/10.1097/AOG.0b013e318254f90c
10. Gage JC, Hanson VW, Abbey K, Dippery S, Gardner S, Kubota J, et al. Number of cervical biopsies and sensitivity of colposcopy. Obstet Gynecol. 2006;108(2):264-72. https://doi.org/10.1097/01.AOG.0000220505.18525.85
11. Feltmate CM, Feldman S. Colposcopy. UpToDate [Internet]. 2024 [acessado em 26 novembro 2024]. Disponível em: https://sso.uptodate.com/contents/colposcopy?source=history_widget#H10
12. Tyagi N, Suneja A, Mishra K, Jain S, Vaid NB, Guleria K. Comparison of keyes punch biopsy instrument with cervical punch biopsy forceps for diagnosing cervical lesions. Gynecol Obstet Invest. 2017;82(2):157-62. https://doi.org/10.1159/000446948
13. Girardi F, Reich O, Tamussino K, Burghardt – colposcopia e patologia cervical: texto e atlas. 4ª ed. Rio de Janeiro: Thieme Revinter; 2017.
14. Wetcho T, Rattanaburi A, Kanjanapradit K. Quality of tissue from punch biopsy forceps vs. round loop electrode in colposcopically directed biopsy: a randomized controlled trial. J Gynecol Oncol. 2018;29(4):e52. https://doi.org/10.3802/jgo.2018.29.e52

15. Robson J, van der Merwe C, Walters L, Noack L, Giles S. The occasional cervical biopsy. Can J Rural Med. 2022;27(2):72-6. https://doi.org/10.4103/cjrm.cjrm_13_21

16. Balan TA, Balan RA, Socolov D, Gheorghiță VR, Bușureanu TA, Păvăleanu I, et al. Pregnancy-related precancerous cervical lesions: pathogenesis, diagnosis, evolution, and impact upon gestation and fertility. J Clin Med. 2024;13(22):6718. https://doi.org/10.3390/jcm13226718

17. Carvalho CF, Teixeira JC, Bragança JF, Derchain S, Zeferino LC, Vale DB. Rastreamento do câncer do colo do útero com teste de DNA-HPV: atualizações na recomendação. Femina. 2022;50(4):200-7.

18. Goidescu I. Cervical biopsy [Internet]. Personal communications. [acessado em 26 novembro 2024]. Disponível em: https://abilitatipracticecluj.ro/pdf/eng/Gine_eng_06_Cervical_biopsy.pdf

19. Foggiatto AI, Carvalho NS, Fonseca FV, Maestri CA. Recurrence in cervical high-grade squamous intraepithelial lesion: the role of the excised endocervical canal length-analysis of 2,427 patients. J Low Genit Tract Dis. 2023;27(1):1-6. https://doi.org/10.1097/LGT.0000000000000708

20. Oliveira CCE, Barbosa AMRB. Técnicas de rastreamento e diagnóstico precoce do câncer de colo uterino [Internet]. [acessado em 27 novembro 2024]. Disponível em: https://revistaseletronicas.fmu.br/index.php/ACIS/article/view/586/708

CARTA AO EDITOR
https://doi.org/10.5327/2237-4574-2024820007





Manejo do microcarcinoma do colo uterino

Management of cervical microcarcinoma

Manoel Afonso Guimarães Gonçalves[1], Fernando Anschau[1], Fernando Gesteira Campos de Pinho[1]

RESUMO

O microcarcinoma do colo do útero é uma forma inicial e invasiva do câncer cervical, diagnosticada com base na microinvasão do tecido. Identificado pela primeira vez em 1947, ele representa uma transição entre carcinoma *in situ* e câncer invasivo. Sua detecção precoce é essencial para tratamentos menos agressivos e maior preservação da fertilidade. A classificação da lesão foi aprimorada ao longo dos anos pela Federação Internacional de Ginecologia e Obstetrícia (FIGO), com a divisão em estágios IA1 e IA2. O diagnóstico é feito por avaliação histológica rigorosa, sendo crucial a análise do envolvimento linfovascular. O tratamento varia conforme a profundidade da invasão, sendo opções a conização, histerectomia simples, traquelectomia radical e histerectomia radical com linfadenectomia. A preservação da fertilidade é possível em casos selecionados, com métodos como conização e traquelectomia. O prognóstico é excelente, com taxa de sobrevida em cinco anos superior a 95% em estágios iniciais. O acompanhamento contínuo é essencial para monitorar possíveis recidivas.

Palavras-chave: carcinoma; colo uterino; tratamento.

ABSTRACT

Cervical microcarcinoma is an early and invasive form of cervical cancer, diagnosed based on microinvasion of the tissue. First identified in 1947, it represents a transition between carcinoma in situ and invasive cancer. Early detection is essential for less aggressive treatments and better fertility preservation. The classification of the lesion has been refined over the years by the International Federation of Gynecology and Obstetrics (FIGO), dividing it into stages IA1 and IA2. Diagnosis is made through rigorous histological evaluation, with a crucial analysis of lymphovascular involvement. Treatment varies according to the depth of invasion, with options including conization, simple hysterectomy, radical trachelectomy, and radical hysterectomy with lymphadenectomy. Fertility preservation is possible in selected cases with methods such as conization and trachelectomy. The prognosis is excellent, with a five-year survival rate above 95% in early stages. Continuous follow-up is essential to monitor for potential recurrences.

Keywords: carcinoma; cérvix; treatment.

O microcarcinoma do colo do útero foi identificado pela primeira vez em 1947, quando o patologista canadense Mestwerdt introduziu o conceito de microinvasão cervical. Ele descreveu lesões em estágio inicial que ultrapassavam a membrana basal, mas com invasão mínima ao tecido subjacente. Esse marco foi fundamental para a compreensão das etapas iniciais da progressão do câncer cervical, estabelecendo a diferença entre lesões superficiais e formas invasivas. O conceito trouxe novas perspectivas para o diagnóstico e tratamento de lesões cervicais. O microcarcinoma representa um estágio de transição entre o carcinoma *in situ* e o câncer invasivo, onde as células cancerígenas começam a infiltrar o tecido do colo do útero, mas de forma ainda restrita. A partir de então, surgiram debates sobre critérios para definir a profundidade e extensão da invasão, com avanços importantes na

[1]Pontifícia Universidade Católica, Escola de Medicina – Porto Alegre (RS), Brasil.
*Autor correspondente: afonso.grs@gmail.com
Conflito de interesses: nada a declarar. Fonte de financiamento: não há.
Recebido em: 29/11/2024. Aprovado em: 02/12/2024.

classificação, detecção e na implementação de tratamentos menos agressivos em casos de diagnóstico precoce[1-5].

Atualmente o microcarcinoma do colo uterino continua sendo uma área de interesse clínico, principalmente por permitir intervenções com taxas de cura mais altas e preservação da função reprodutiva, destacando a importância do diagnóstico precoce.

DEFINIÇÃO

A partir da primeira definição de Mestwerdt, vários autores apresentaram definições e classificações que foram sendo modificadas. Em 2004, a Federação Internacional de Ginecologia e Obstetrícia (FIGO) apresentou a classificação do câncer cervical que reunia medidas claras para invasão do estroma nos estágios IA1, até 3 mm de profundidade, e IA2, maior que 3 mm e até 5 mm de profundidade. Essa classificação foi revisada em 2009 e mais recentemente em 2018, quando a extensão da lesão foi desconsiderada. Já em 2009, o termo câncer microscópico foi definido e, portanto, todas as lesões macroscópicas, mesmo que superficiais, são consideradas IB. O envolvimento do espaço linfovascular continua sem efeito no estadiamento, mas influencia no tratamento[1].

DIAGNÓSTICO

A determinação da microinvasão deve ser sempre feita por avaliação histológica sistemática de peça cirúrgica da conização do colo uterino ou da própria histerectomia total, utilizando sempre cortes seriados para determinar com precisão a profundidade da invasão, além do comprometimento do espaço linfovascular[1-5].

O crescimento da extensão dos programas de rastreamento do câncer cervical levou a um aumento da identificação de lesões precursoras do câncer e, consequentemente, a uma ampliação no diagnóstico de microinvasão[1-5].

A avaliação da histologia por um patologista experiente é essencial para a correta identificação da microinvasão com sua respectiva mensuração e caracterização da presença ou não da invasão do espaço linfovascular. É também de grande importância que o patologista possa determinar a presença de comprometimento das margens, que dessa forma excluiriam a definição de microinvasão. Principalmente para pacientes jovens com intenção de preservar a fertilidade, a identificação desses parâmetros pode se traduzir em tratamento conservador[1-5].

TRATAMENTO

O tratamento do carcinoma microinvasor do colo do útero depende de diversos fatores, como a profundidade de invasão, status linfovascular, além do desejo de preservar a fertilidade da paciente. A abordagem mais indicada pode variar desde tratamento conservador até intervenções cirúrgicas mais extensas[1-5].

1. Conização

A conização é frequentemente o primeiro passo tanto para o diagnóstico quanto para o tratamento. O procedimento remove uma porção em formato de cone do colo uterino, contendo a lesão e parte do tecido circundante. Pode ser realizado por métodos como:

a. cone a frio;
b. Loop Electrosurgical Excision Procedure (LEEP), usando alça diatérmica;
c. *laser*.

A conização pode ser terapêutica para pacientes com estágio IA1 e sem envolvimento linfovascular. As pacientes com desejo de preservação da fertilidade são candidatas ideais para esse tipo de tratamento, pois a conização permite futuras gestações. Estudos indicam taxa de cura elevada para IA1, sem envolvimento linfovascular, com taxas de recorrência baixas após a conização.

2. Histerectomia simples

A histerectomia simples sem a retirada de linfonodos estaria indicada para pacientes com câncer microinvasor estágio IA1 que não tenham desejo reprodutivo e prefiram uma abordagem mais definitiva. A histerectomia tem taxa de cura muito alta e elimina o risco de recorrência no útero, sendo preferível em pacientes que não desejam preservar o útero. A histerectomia simples (Piver I) poderá ser destinada aos casos de IA1 com envolvimento dos vasos linfáticos ou de IA2 com a realização da linfadenectomia pélvica, já que, nessas situações, poderão existir linfonodos comprometidos em 5 a 8% dos casos.

3. Traquelectomia radical

Em mulheres que desejam preservar a fertilidade, a traquelectomia radical com linfadenectomia é uma alternativa eficaz. Essa abordagem estaria indicada nos estágios IA1 com envolvimento linfovascular ou IA2 com ou sem envolvimento linfovascular. Estudos mostram que a traquelectomia tem boas taxas de sobrevida e preservação da fertilidade, com taxa de recorrência comparável à histerectomia radical.

4. Histerectomia radical e linfadenectomia pélvica

Esse procedimento estaria indicado para carcinoma microinvasor estágio IA2 com evidência de invasão linfovascular, como uma alternativa mais radical e definitiva.

A taxa de cura para essa modalidade é alta, mas o risco de complicações é maior, justificando seu uso apenas em casos específicos.

PRESERVAÇÃO DA FERTILIDADE

O desejo de manter a fertilidade influencia significativamente a escolha do tratamento em mulheres jovens com carcinoma microinvasor. A conização e a traquelectomia são os métodos preferenciais para pacientes que desejam engravidar no futuro. Esses métodos têm mostrado bons resultados em termos de taxas de sobrevivência e baixo risco de recorrência, embora o seguimento rigoroso seja essencial. A conização pode estar associada a partos prematuros em futuras gestações, e a traquelectomia também exige monitoramento cuidadoso durante a gravidez[1-5].

SEGUIMENTO E PROGNÓSTICO

Após o tratamento conservador, é recomendado um seguimento contínuo devido ao risco, ainda que baixo, de recorrência. Tal seguimento geralmente inclui exames pélvicos regulares, colposcopias, citologias e teste de papilomavírus humano (HPV) para monitorar potenciais recidivas ou a presença de lesões precursoras. Em casos bem conduzidos e tratados no estádio microinvasor (IA), o prognóstico é excelente, com taxa de sobrevida em 5 anos acima de 95%, especialmente para os casos de IA1 sem invasão linfovascular[1-5].

CONCLUSÃO

O manejo do carcinoma microinvasor do colo do útero deve ser personalizado, levando em conta o estádio do tumor, o desejo de preservar a fertilidade e os fatores de risco individuais. O avanço nas técnicas de diagnóstico e tratamento minimamente invasivo permite que muitas mulheres preservem a fertilidade, ao mesmo tempo que mantêm altas taxas de cura. A escolha do tratamento deve ser feita de forma cuidadosa e com acompanhamento multidisciplinar, considerando os interesses e preferências da paciente para otimizar os resultados a longo prazo[1-5].

REFERÊNCIAS

1. Bhatla N, Berek JS, Cuello Fredes M, Denny LA, Grenman S, Karunaratne K, et al. Revised FIGO staging for carcinoma of the cervix uteri. Int J Gynaecol Obstet. 2019;145(1):129-35. https://doi.org/10.1002/ijgo.12749
2. Schubert M, Bauerschlag DO, Muallem MZ, Maass N, Alkatout I. Challenges in the diagnosis and individualized treatment of cervical cancer. Medicina (Kaunas). 2023;59(5):925. https://doi.org/10.3390/medicina59050925
3. Hill EK. Updates in cervical cancer treatment. Clin Obstet Gynecol. 2020;63(1):3-11. https://doi.org/10.1097/GRF.0000000000000507
4. Tsikouras P, Zervoudis S, Manav B, Tomara E, Iatrakis G, Romanidis C, et al. Cervical cancer: screening, diagnosis and staging. J BUON. 2016;21(2):320-5. PMID: 27273940.
5. Simelela PN. WHO global strategy to eliminate cervical cancer as a public health problem: an opportunity to make it a disease of the past. Int J Gynaecol Obstet. 2021;152(1):1-3. https://doi.org/10.1002/ijgo.13484

CARTA AO EDITOR
https://doi.org/10.5327/2237-4574-2024820009



Lesões equívocas em patologia cervical: como intervir?

Misdiagnosed lesions in cervical pathology: how to intervene?

Wanuzia Miranda[1,2]

RESUMO

Lesões equívocas são aquelas com comportamento biológico incerto, cujas atipias dificultam a interpretação e impactam diretamente na abordagem terapêutica, podendo causar atraso no tratamento ou sobretratamento. Um terço dessas lesões refere-se às atipias anteriormente classificadas como neoplasia intraepitelial grau 2 (NIC2). O epitélio glandular uterino também apresenta um grande número de lesões equívocas, com atipias que nem sempre indicam neoplasia. Nesses casos, exames complementares, como a imunoexpressão de p16, são fundamentais para um diagnóstico mais preciso e manejo adequado. O p16 ajuda a identificar lesões com potencial maligno, sendo especialmente útil na cito e histopatologia. Contudo, sua expressão anormal não indica prognóstico definitivo, pois a evolução das lesões depende de fatores imunológicos, hormonais e genéticos. A prática da medicina personalizada, levando em conta o histórico da paciente e seu perfil de risco, é essencial para decisões mais assertivas e eficazes no tratamento.

Palavras-chaves: câncer; colo uterino; diagnóstico.

ABSTRACT

Equivocal lesions are those with uncertain biological behavior, whose atypias complicate interpretation and directly impact therapeutic management, potentially causing delays in treatment or overtreatment. One-third of these lesions refer to atypias previously classified as cervical intraepithelial neoplasia grade 2 (CIN2). The uterine glandular epithelium also presents a large number of equivocal lesions, with atypias that do not always indicate neoplasia. In these cases, complementary tests, such as p16 immunoexpression, are crucial for a more accurate diagnosis and proper management. The p16 helps identify lesions with malignant potential, especially useful in cytology and histopathology. However, its abnormal expression does not provide a definitive prognosis, as the progression of lesions depends on immunological, hormonal, and genetic factors. The practice of personalized medicine, considering the patient's history and risk profile, is essential for more assertive and effective treatment decisions.

Keywords: cancer; cervix uteri; diagnosis.

PONTOS-CHAVES

- Lesões equívocas compõem um grupo de lesões de comportamento biológico incerto;
- As atipias antes classificadas como neoplasia intraepitelial grau 2 (NIC2) compõem 1/3 das lesões consideradas equívocas;
- O epitélio glandular uterino abrange um grande leque de lesões equívocas;
- A conduta diante dessas lesões pede, por vezes, exames adicionais; dentre eles, a imunoexpressão do p16 tem a sua indicação e requer interpretação adequada;

[1]Universidade Federal de Pernambuco – Recife (PE), Brasil.
[2]Faculdade de Ciências Médicas da Paraíba – Cabedelo (PB), Brasil.
*Autora correspondente: E-mail: wk13miranda@hotmail.com
Conflito de interesses: nada a declarar. Fonte de Financiamento: não há.
Recebido em: 29/11/2024. Aprovado em: 02/12/2024.

- Aliar condições especificas e histórico da paciente à opção de manejo constitui a prática da medicina personalizada e mais assertiva.

Na cito e histopatologia, denominamos lesões equívocas aquelas cujas atipias possuem um significado biológico incerto. Essas lesões compõem situações que interferem diretamente na abordagem terapêutica de pacientes com anormalidades, promovendo retardo no tratamento e sub ou sobretratamento de uma incorreta malignidade[1].

A maior parte das lesões consideradas equívocas derivam da avaliação citopatológica e mais diretamente associada à interpretação do escrutinador. Após a introdução da nomenclatura LAST (Terminologia para lesões escamosas do trato-genital inferior) em 2012, dicotomizando as lesões HPV induzidas do trato anogenital em baixo e alto graus, as atipias anteriormente classificadas como neoplasia intraepitelial grau II (NIC II) passaram a compor um terço dos diagnósticos equívocos em cito e histopatologia[2]. Tais atipias expressam lesões que encontram pobre concordância e reprodutibilidade entre observadores e que representam um grupo heterogêneo de lesões, pois podem corresponder desde verdadeiros pré-canceres até lesões de caráter transiente, promovidas pelo papilomavírus humano (HPV). A nem sempre fácil distinção entre Lesão intraepitelial escamosa de baixo grau (LSIL) e Lesão intraepitelial escamosa de alto grau (HSIL) traz a necessidade da indicação de exames complementares para o manejo mais assertivo da paciente[3].

Quando, nesses casos, a morfologia não traz suporte suficiente através de critérios que favoreçam um alto grau, voltados ao grau de atipia, hipercromasia e irregularidades nucleares evidentes em células escamosas jovens e intactas (núcleo e citoplasma) — ou se as atipias são observadas apenas em umas raras células, qualitativa e quantitativamente insuficientes para o diagnóstico de HSIL —, findamos por encontrar findamos por encontrar a classificação de células escamosas atípicas de significado indeterminado, não descartando uma lesão de alto grau (ASC-H) como a melhor descrição para identificação deste dilema[4].

Os epitélios glandulares uterinos (endocérvice e endométrio) apresentam um vasto leque de lesões equívocas em que atipias nem sempre correspondem a neoplasias — o que parece típico pode corresponder à malignidade —, além do encontro de grupos celulares em que os aspectos morfológicos e a arquitetura do grupo não nos permitem discernir o sítio original da atipia identificada[5]. As atipias em células glandulares pertencem então a um grupo em que os testes adjuvantes são frequentemente indicados e necessários, dentre eles não apenas o p16, mas também a imunoexpressão de vimentina ou de receptores hormonais — quando o dilema se volta para a identificação do local da atipia, se de origem endometrial ou endocervical, o que muda totalmente o prosseguir da investigação, abordagem e intervenção quando necessária[6].

Ainda após o rastreamento do câncer de colo uterino no Brasil passar a ser realizado através da genotipagem, ter um teste de DNAHPV oncogênico positivo não é suficiente para estabelecer a evolução biológica de uma lesão que pode corresponder apenas a uma infecção transitória pelo HPV[7].

Assim sendo, a busca pela identificação de lesões com potencial transformante de origem escamosa ou glandular endocervical justifica a indicação do uso do biomarcador p16 como teste adjuvante tanto na citopatologia, através da imunoexpressão simultânea do p16 e Ki-67, como na histopatologia, cuja expressão do p16 deve ser considerada anormal apenas se estiver em *block type* — quando a atipia ocorre em epitélio escamoso. Expressão contínua e forte quando as atipias são observadas em epitélio glandular, onde expressão block type não é utilizada[8].

A imunoexpressão anormal desse biomarcador favorece, quando em lesões equívocas no trato genital, ao manejo da paciente como portadora de lesão com potencial de malignidade, ainda que o p16 não se aplique a atribuir valor prognóstico às lesões, considerando-se que a progressão/regressão associa-se a questões imunes, hormonais, genéticas e epigenéticas[9].

Amostras com interpretação diagnóstica de HSIL-NI 2, sem a imunoexpressão anormal do p16, estão associadas à redução do grau, reclassificando a atipia para LSIL, o que, por sua vez, evita a realização de procedimentos desnecessários, principalmente em mulheres jovens (<30 anos)[8].

Partindo dessa premissa, vale ressaltar aspectos que precisam ser considerados para qualquer intervenção sobre a paciente, exercendo a necessária prática da medicina personalizada também em patologias do trato ano-genital. Alguns fatores favorecem tanto a progressão como a regressão das lesões, incluindo as classificadas como de alto grau. Assim sendo, observar o tipo de HPV identificado nos enquadra numa estratificação de risco. Além desse fator, deve-se atentar para o status de imunossupressão — os que vivem com o vírus da imunodeficiência humana (HIV) recebem grande atenção por parte da Organização Mundial de Saúde (OMS), para os quais pede uma assistência especializada e específica —, histórico de citopatologias positivas e tratamentos por lesões de alto grau prévias, além da prática de comportamento sexual de risco[10].

Considerar tais informações é executar intervenções mais assertivas que de modo algum podem ser generalizadas a todos, mas que necessariamente irão variar de acordo com o perfil de risco apresentado por cada paciente, conforme já preconizado pela *American Society for Colposcopy and Cervical Pathology* (ASCCP) em 2019: "*Equal management for equal risk*"[11].

REFERÊNCIAS

1. Pruski D, Przybylski M, Millert-Kalinska S, Zmaczynski A, Jach R. Histopathological discrepancies between colposcopy-directed biopsy and LEEP-conization observed during SARS-CoV-2 pandemic. Ginekol Pol. 2023;94(1):12-8. https://doi.org/10.5603/GP.a2022.0081
2. Maniar KP, Sanchez B, Paintal A, Gursel DB, Nayar R. Role of the biomarker p16 in downgrading -IN 2 diagnoses and predicting higher-grade lesions. Am J Surg Pathol. 2015;39(12):1708-18. https://doi.org/10.1097/PAS.0000000000000494
3. Tao AM, Zuna R, Darragh TM, Grabe N, Lahrmann B, Clarke MA, et al. Interobserver reproducibility of cervical histology interpretation with and without p16 immunihistoquemistry. Am J Clin Pathol. 2024;161(2):202-9. https://doi.org/10.1093/ajcp/aqae029
4. Mody DR, Thrall MJ, Krishnamurthy S. Diagnostic pathology: cytopathology. 2nd ed. Philadelphia: Elservier; 2018.
5. Nayar R, Wilbur DC. The pap test and Bethesda 2014. Cancer Cytopathol. 2015;123(5):271-81. https://doi.org/10.1002/cncy.21521
6. Staebler A, Sherman ME, Zaino RJ, Ronnet BM. Hormone receptor immunohistochemistry and human papillomavirus situ hybridization are usefulfor distinguishing endocervical and endometrial adenocarcinomas. Am J Surg Pathol. 2002;25(8):998-1006. https://doi.org/10.1097/00000478-200208000-00004
7. Waxman AG, Chelmow D, Darragh TM, Lawson H, Moscicki AB. Revised terminology for cervical histopathology and its implications for management of high-grade squamous intraepithelial lesions of the cervix. Obstet Gynecol. 2012;120(6):1465-71. https://doi.org/10.1097/aog.0b013e31827001d5
8. Höhn AK, Brambs CE, Hiller GGR, May D, Schmoeckel E, Horn LC. 2020 WHO Classification of Female Genital Tumors. Geburtshilfe Frauenheilkd. 2021;81(10):1145-53. https://doi.org/10.1055/a-1545-4279
9. Liao GD, Kang LN, Chen W, Zhang X, Liu XY, Zhao FH, et al. p16 immunohistochemistry interpretation by nonpathologists as an accurate method for diagnosing cervical precancer and cancer. J Low Genit Tract Dis. 2015;19(3):207-11. https://doi.org/10.1097/LGT.0000000000000080
10. Perkins RB, Smith DL, Jeronimo J, Campos NG, Gage JC, Hansen N, et al. Use of risk-based cervical screening programs in resource-limited settings. Cancer Epidemiol. 2023;84:102369. https://doi.org/10.1016/j.canep.2023.102369
11. Perkins RB, Wentzensen N, Guido RS, Schiffman M. Cervical cancer screening: a review. JAMA. 2023;330(6):547-58. https://doi.org/10.1001/jama.2023.13174

CARTA AO EDITOR
https://doi.org/10.5327/2237-4574-2024820010



Como eu faço o exame de vulvoscopia?

How do I perform the vulvoscopy exam?

Ana Katherine Gonçalves[1]*

RESUMO

A vulvoscopia é uma ferramenta importante para diagnosticar doenças vulvares, incluindo infecções, condições de pele, doenças sistêmicas, lesões pré-cancerosas e câncer. O exame envolve a observação detalhada da vulva, que pode ser feita a olho nu ou com aumento, usando lupas ou colposcópio. Apesar do uso do colposcópio ser mais eficaz no colo do útero, ele pode ajudar a identificar lesões vulvares para biópsias e tratamentos. O uso de ácido acético na vulva, por sua vez, é menos eficaz que no colo uterino, apresentando alta taxa de falsos positivos. A inspeção começa com a observação visual das áreas vulvares, examinando sinais de lesões, úlceras ou alterações na cor e textura. Caso haja necessidade, o exame é complementado com aumento e boa iluminação. O teste do cotonete é recomendado para identificar vulvodínia, ajudando a diferenciar a dor localizada de uma dor generalizada, útil para tratamentos subsequentes.
Palavras-chave: vulva; colposcopia; exame ginecológico.

ABSTRACT

Vulvoscopy is an important tool for diagnosing vulvar diseases, including infections, skin conditions, systemic diseases, precancerous lesions, and cancer. The examination involves a detailed observation of the vulva, which can be done with the naked eye or with magnification, using a magnifying glass or colposcope. Although the colposcope is more effective on the cervix, it can help identify vulvar lesions for biopsies and treatments. The use of acetic acid on the vulva is less effective than on the cervix, presenting a high rate of false positives. The inspection begins with a visual observation of the vulvar areas, looking for signs of lesions, ulcers, or changes in color and texture. If necessary, the examination is supplemented with magnification and good lighting. The cotton swab test is recommended to identify vulvodynia, helping to differentiate localized pain from generalized pain, which is useful for subsequent treatments.
Keywords: vulva; colposcopy; gynecological examination.

A vulvoscopia é uma ferramenta essencial para o diagnóstico das doenças da vulva, que podem incluir infecções, doenças de pele, condições sistêmicas, lesões pré-cancerosas e câncer. Ela envolve um exame detalhado da vulva, que pode ser feito a olho nu ou com aumento visual, utilizando lupas ou colposcópio. Embora o uso deste aparelho seja mais eficaz no exame do colo do útero, ele pode ser útil na identificação de componentes individuais das lesões vulvares, especialmente para biópsias e tratamentos. No entanto, o uso de ácido acético na vulva, por sua vez, não apresenta a mesma eficácia que no colo do útero, apresentando uma taxa elevada de falsos positivos. Além disso, mulheres com lesões vulvares pré-cancerosas ou cancerosas têm maior chance de ter lesões anais, sendo necessário avaliar o canal anal[1-3].

O exame da vulva começa com uma observação visual para verificar alterações na textura e cor da pele, além de identificar lesões, úlceras, cistos ou escoriações[2,4] (Figura 1).

A área do clitóris é verificada, certificando-se de que o prepúcio possa ser retraído, e a posição da abertura uretral e das glândulas do vestíbulo também deve ser observada, assim como a região perineal e anal[2,4]. Algumas variações normais, como as glândulas sebáceas aumentadas (Fordyce) e a papilomatose vulvar, podem ser confundidas

[1]Universidade Federal do Rio Grande do Norte – Natal (RN), Brasil.
*Autora correspondente: anakatherine_ufrnet@yahoo.com.br.
Conflito de interesses: nada a declarar. Fonte de financiamento: não há.
Recebido em: 29/11/2024. Aprovado em: 02/12/2024.

com doenças, mas não apresentam importância clínica significativa[2,5]. A papilomatose vulvar consiste em pequenas projeções moles no vestíbulo ou nos pequenos lábios, presentes em muitas mulheres em idade reprodutiva[2,5].

O exame detalhado da vulva é recomendado em casos de queixas vulvares, displasia cervical ou vaginal, ou quando há lesões ou descolorações vulvares detectadas incidentalmente. Embora o exame a olho nu possa ser suficiente, é fundamental que o profissional esteja familiarizado com a anatomia da região para diferenciar achados normais de anormais. Variantes normais, como a papilomatose vestibular e o eritema, podem ser confundidas com patologias por profissionais menos experientes. Caso haja alterações de textura, cor ou sintomas, é indicado um exame minucioso com ampliação da imagem e boa iluminação, que pode ser obtida com colposcópio, lupa portátil ou instrumentos combinados[1,2].

A técnica da vulvoscopia, embora não seja exatamente o exame colposcópico da vulva, apresenta semelhanças com o exame colposcópico do colo do útero. Inicialmente, a paciente é posicionada em litotomia, e então todas as áreas da vulva devem ser avaliadas: os lábios maiores e menores, o vestíbulo, o clitóris, a uretra terminal, o períneo e a região perianal (Figura 2).

A natureza multifocal das doenças intraepiteliais vulvares pode, por vezes, dificultar a realização da vulvoscopia. Além disso, quando são identificadas lesões de alto grau ou lesões que se estendem até o ânus, é recomendada a inspeção do canal anal[1]. A prevalência de lesões anais de alto grau em pacientes com lesões vulvares de alto grau pode variar entre 11,8 e 18,2%. Estratégias de triagem para lesões anais incluem citologia e anuscopia convencional ou de alta resolução, que pode ser realizada com o auxílio de um colposcópio[1,4].



Figura 1. Exame visual (sem ampliação) de toda a região vulvar.

O exame da vulva começa com uma inspeção visual (sem ampliação) de toda a região vulvar, incluindo a pele e os pelos. Para um exame completo, é necessário separar os lábios maiores e menores, expondo totalmente o vestíbulo (Figura 3).

Nesta etapa, é importante observar sinais de vermelhidão, espessamento, alterações na pigmentação, úlceras e atrofia. Lesões como verrugas genitais ou câncer invasivo podem ser facilmente identificadas por meio de uma observação atenta, a olho nu, da área vulvar[1,2].

Primeiro, utiliza-se uma ampliação baixa (6x) para obter uma visão mais ampla de toda a área. Em seguida, pode-se usar ampliações maiores para examinar lesões menores e satélites. Na pele queratinizada, a ampliação combinada com uma boa iluminação ajuda a definir melhor essas lesões. Nesses casos, a aplicação de solução salina fisiológica pode reduzir o efeito da queratinização, facilitando a visualização de vasos sanguíneos anormais[1].

A aplicação de ácido acético é parte do exame colposcópico, mas, na vulva, seu efeito é menos pronunciado devido à pele queratinizada. Por isso, utiliza-se uma solução mais concentrada (5%) em comparação à usada no colo do útero (3%). A aplicação deve ser feita repetidamente e de forma abundante, por 2 a 3 minutos, para destacar lesões vulvares. No entanto, é importante lembrar que a reação ao ácido acético não é específica e apresenta alta taxa de falsos positivos. Embora o acetobranqueamento da vulva tenha alta sensibilidade (97%) e baixa especificidade (40%), ele é útil para determinar a extensão e localização das lesões. A ausência de lesões acetobrancas tem um alto valor preditivo negativo (98%) para neoplasias vulvares de alto grau.[6] Adicionalmente, o teste de Collins, que utiliza solução de toluidina na vulva, não é mais recomendado devido à sua baixa especificidade[4].

Após a observação da vulva, recomenda-se realizar o "teste do cotonete" para identificar possível vulvodínia, indicada por dor ou queimação não relacionada à atividade sexual. O teste consiste em tocar delicadamente com um cotonete em diferentes áreas da vulva, começando pelos grandes lábios até o introito, onde a dor pode ser mais intensa. A paciente deve informar se o toque causar dor, queimação, coceira ou outro desconforto, ajudando a distinguir dor localizada de generalizada e a avaliar a



Figura 2. Sequência do exame da vulva (vulvoscopia).



Figura 3. Vestíbulo vulvar.

intensidade da dor nas várias partes da vulva, o que é útil para futuras avaliações após o tratamento[2].

REFERÊNCIAS

1. Kesić V, Vieira-Baptista P, Stockdale CK. Early diagnostics of vulvar intraepithelial neoplasia. Cancers (Basel). 2022;14(7):1822. https://doi.org/10.3390/cancers14071822
2. Sacher BC. The normal vulva, vulvar examination, and evaluation tools. Clin Obstet Gynecol. 2015;58(3):442-52. https://doi.org/10.1097/GRF.0000000000000123
3. Proctor L, Grennan T, Albert A, Miller D, Sadownik L, Lee M. Screening for anal cancer in women with a history of vulvar high-grade squamous intraepithelial lesions. J Low Genit Tract Dis. 2019;23(4):265-71. https://doi.org/10.1097/LGT.0000000000000490
4. Margesson LI. Vulvar disease pearls. Dermatol. Clin. 2006;24(2):145-55. https://doi.org/10.1016/j.det.2006.01.007
5. Wollina U, Verma S. Vulvar vestibular papillomatosis. Indian J Dermatol Venereol Leprol. 2010;76(3):270-2. https://doi.org/10.4103/0378-6323.62971
6. Santoso JT, Likes W. Colposcopic acetowhitening of vulvar lesion: a validity study. Arch Gynecol Obstet. 2015;292(2):387-90. https://doi.org/10.1007/s00404-015-3666-5

CARTA AO EDITOR
https://doi.org/10.5327/2237-4574-2024820011



Como eu manejo a neoplasia intraepitelial vaginal

How do I manage vaginal intraepithelial neoplasia?

Rita Maira Zanine[1]

RESUMO

A neoplasia intraepitelial de vagina é uma lesão precursora do carcinoma vaginal. Trata-se de um achado raro e tem como principal fator etiológico a infecção pelo papiloma vírus humano. Seu diagnóstico é feito por meio da citologia, do exame colposcópico e tem como padrão-ouro a histopatologia. Tem potencial de invasão e requer tratamento. Não existe uma abordagem terapêutica de escolha para todas as apresentações, mas várias modalidades para o tratamento dessas lesões. O arsenal terapêutico é constituído por alternativas cirúrgicas excisionais, tratamentos destrutivos e abordagem clínica. O seguimento dessas lesões deve ser realizado, como preconizado para doenças intraepiteliais de colo uterino.

Palavras-chave: neoplasias vaginais; resultado do tratamento; recidiva local de neoplasia.

ABSTRACT

Vaginal intraepithelial neoplasia is a precursor lesion of vaginal carcinoma. It is a rare finding, with human papillomavirus infection as its main aetiological factor. Diagnosis is made by cytology, colposcopic examination, and histopathology, considered the gold standard. The disease has invasive potential and requires treatment. No single therapeutic approach is suitable for all presentations, but several treatment modalities are available. The therapeutic arsenal consists of excisional surgical alternatives, destructive treatments, and clinical approach. Follow-up of these lesions should be conducted according to the guidelines established for cervical intraepithelial diseases.

Keywords: vaginal neoplasms; treatment outcome; local neoplasm recurrence.

O carcinoma de vagina é uma doença rara, responsável por 1 a 4% dos cânceres genitais da mulher. Apesar de a neoplasia invasora estar estável, as lesões precursoras, conhecidas como neoplasias intraepiteliais vaginais, (NIVAs) têm aumentado. Sua incidência é de 0,2 a 0,3 casos por 100 mil mulheres/ano, o que faz com que ela seja 100 vezes menos frequente que o seu correspondente no colo uterino[1-5].

O principal agente etiológico é o papiloma vírus humano (HPV). Outros fatores de risco são: baixo nível socioeconômico, histerectomia prévia, história de procedimentos anteriores para tratamento de neoplasia intraepitelial cervical NIC, imunossupressão e passado de radioterapia para carcinoma de colo de útero[1]. Evidências acumuladas recentemente sugerem o papel de vários tipos de HPV tanto no desenvolvimento como no risco de recorrência ou progressão das NIVAs, sendo a presença do HPV 31 um fator independente para a recorrência da lesão de alto grau vaginal[1].

A coexistência da doença precursora da vagina com a neoplasia intraepitelial de colo uterino ocorre em 65% dos casos, dos quais 10% encontram-se associados com a doença precursora da vulva, o que vem a confirmar o efeito oncogênico de campo no trato genital inferior[2].

A classificação histológica da patologia pré-invasiva da vagina é a mesma utilizada para o colo uterino, ou seja, lesão de baixo grau, correspondendo a NIVA I, e lesão de alto grau, que abrange as NIVAs II e III. A história natural

[1]Universidade Federal do Paraná – Curitiba (PR), Brasil.
*Autora correspondente: Email: ritazanine@yahoo.com.br
Conflito de interesses: nada a declarar. Fonte de Financiamento: não há.
Recebido em: 29/11/2024. Aprovado em: 02/12/2024.

da doença vaginal é pouco conhecida e é reflexo da que ocorre na cérvice uterina, levando a concluir a respeito do potencial invasor da neoplasia intraepitelial vaginal[3].

DIAGNÓSTICO

O principal método diagnóstico é a citologia seguida pela colposcopia, que tem um papel preponderante na demarcação da topografia da lesão e também colabora na escolha da opção terapêutica. Sua presença é mais comum no terço superior da vagina e, frequentemente, tem caráter multifocal, o que dificulta ainda mais a abordagem terapêutica[4,5].

O exame colposcópico da vagina pode ser tecnicamente mais difícil, principalmente em mulheres histerectomizadas, pois o acesso à cúpula vaginal é dificultado pela presença da linha de sutura que fica sepultada nos ângulos do fundo vaginal. Outra situação que impede uma boa *performance* da colposcopia é o estado hipoestrogênico. Vale salientar que, em mulheres em pós-menopausa, está indicado o uso do estrogênio tópico para a melhora do trofismo epitelial[4].

A abordagem da vagina pelo colposcópio deverá ser feita após a aplicação do ácido acético a 3 ou 5% e, muitas vezes, será necessário o uso de uma haste plástica flexível para melhor exposição dos fórnices vaginais em mulheres com a presença de colo uterino. O espéculo deverá ser rodado para permitir a inspeção das paredes anterior e posterior do órgão. A embrocação com a solução de lugol é imprescindível para a melhor demarcação das lesões que, muitas vezes, passam despercebidas pelo ácido acético, principalmente em pacientes com pregueamento pronunciado da mucosa[1-6].

O diagnóstico padrão-ouro é a histopatologia das peças de biópsia. As alterações colposcópicas presentes na vagina não são tão específicas como as de colo do útero, tornando a análise histopatológica obrigatória. O terço superior e o médio da vagina não têm sensibilidade dolorosa, e a tomada de biópsia nessas áreas não requer infiltração anestésica, a qual é reservada para as lesões situadas no terço inferior do canal vaginal[6].

Um teste de sensibilidade pode ser feito por meio da tração do local a ser biopsiado com um gancho ou mesmo uma pinça de Pozzi. Uma pinça de bordos cortantes e delicada deve ter preferência, pensando na qualidade do material retirado e no conforto da paciente. Uma boa opção é a pinça de Tischler. O sangramento poderá ser controlado com a solução de percloreto férrico em uma haste flexível ou *swab* aplicado no local de origem[1-6].

OPÇÕES TERAPÊUTICAS

Não existem na literatura médica protocolos para o tratamento da NIVA, que tendem a ser individualizados, pois nenhuma abordagem representa uma modalidade-padrão. Isso acontece por causa da precariedade de informações advindas de estudos constituídos de pequenas amostras de pacientes e, dada a raridade da doença, os relatos são de trabalhos retrospectivos sujeitos a diversos vieses[7]. A taxa de recorrência na literatura varia de 10 a 42%, então devem ser levados em consideração vários fatores antes de escolher a modalidade terapêutica mais adequada para cada tipo de paciente, ou seja, história prévia de histerectomia e radioterapia, idade, se é sexualmente ativa, comorbidades, características anatômicas da vagina e se houve tratamentos anteriores[7].

Todos os métodos terapêuticos têm uma taxa razoável de sucesso, de acordo com o tempo de seguimento, e os resultados são influenciados pelo tamanho, localização e número de lesões, bem como pelo estado de saúde da paciente, principalmente no que tange à imunidade, e por sua disponibilidade para fazer o seguimento[7].

Os métodos de tratamento podem ser: cirúrgico, ablativo, radioterápico, clínico e expectante[7-18].

TRATAMENTO CIRÚRGICO[9]

O tratamento excisional é o de escolha quando existe suspeita de doença invasora ou a paciente seja considerada de risco[8]. Essa opção terapêutica fornece peça para análise histopatológica, permitindo o estudo das margens e a exclusão da doença invasiva, além de ter as melhores taxas de sucesso, que oscilam de 66 a 83%[9].

BIÓPSIA EXCISIONAL[9]

É a opção de primeira linha, principalmente na lesão unifocal e bem delimitada. A reação inflamatória, que acontece após o tratamento, e a exfoliação do epitélio auxiliam na remissão da lesão. Esse método tem a vantagem de ser realizado em ambiente ambulatorial e, nas lesões situadas no terço superior e médio da vagina, requer apenas infiltração anestésica local com lidocaína a 1%, com ou sem vasoconstritor, cujo objetivo principal é elevar a porção do epitélio onde a lesão está localizada, tornando a região de fácil acesso para a pinça de biópsia.

Vários fragmentos poderão ser retirados até a totalidade da lesão, e a hemostasia deverá ser feita utilizando-se a solução de percloreto férrico aplicada diretamente na lesão com o auxílio de um *swab* ou por meio da pasta

de Monsel, que será veiculada juntamente com um tampão vaginal, devendo permanecer entre 4 a 12 horas no local. O uso do termocautério está contraindicado pela possibilidade de causar retrações no canal vaginal, com consequências danosas para a vida sexual da paciente. De acordo com alguns estudos, esse procedimento tem taxa de cura de 64 a 67%[9].

CIRURGIA DE ALTA FREQUÊNCIA[10]

A utilização da cirurgia de alta frequência no colo do útero, bem como suas altas taxas de sucesso no tratamento da doença pré-invasiva, já estão bem estabelecidas, porém existem poucos estudos a respeito da sua utilização na NIVA, e ela requer muita experiência por parte do cirurgião em razão da proximidade da vagina com órgãos, como a bexiga urinária e o reto. Deve-se ainda ter em conta a demora do tempo cirúrgico e a possibilidade de provocar perda sanguínea severa.

É preconizado fazer o procedimento em centro cirúrgico ambulatorial com narcose, por meio de infiltração local anestésica com lidocaína a 1% com epinefrina, que será injetada abaixo da lesão para desloca-la do tecido subjacente e, dessa maneira, evitar danos à bexiga e ao reto[10].

Esse procedimento resulta em mínimo dano termal aos tecidos adjacentes. Com efeito semelhante ao do *laser*, essa excisão consiste na retirada da mucosa e de parte da submucosa, tem a vantagem de oferecer peça para o estudo histopatológico, não é feita a cauterização do leito e o epitélio é fechado com pontos separados para evitar hemorragia no pós-operatório.

Em estudo com 23 mulheres portadoras de NIVAs histologicamente confirmadas, a taxa de sucesso em 12 meses foi de 86,96% e a de recorrência, de 13,04%. Quando o seguimento foi estendido para 24 meses, a resposta completa foi de 75%, e 25% das pacientes tiveram recorrência da doença. Os autores concluíram ser a cirurgia de alta frequência um método valioso de tratamento, pois produziu peças interpretáveis de toda a lesão, por meio de um procedimento que tem um baixo custo financeiro[10].

VAGINECTOMIA PARCIAL[11]

A vaginectomia parcial consiste na remoção do ápice vaginal e sua principal indicação é o tratamento das lesões de alto grau de cúpula, principalmente quando envolvem a escara após a histerectomia. A taxa de cura é de 80%[11]. Existem poucos estudos comparando a vaginectomia com outras formas de tratamento. Ela pode ser realizada usando-se bisturi, corte a *laser* ou também por meio da cirurgia de alta frequência, e só se remove a mucosa da vagina. Deve haver muita cautela com a profundidade da incisão para não danificar órgãos nobres, como a bexiga e o reto, dada a proximidade da lesão.

Essa modalidade é muito indicada nas lesões unifocais de cúpula, e deve-se ter em conta que focos de carcinoma oculto poderão estar presentes dentro da linha de sutura da histerectomia, podendo-se chegar à conclusão de que mulheres portadoras de NIVA em cúpula pós-histerectomia são análogas às mulheres com NIC em colos cuja zona de transformação não é totalmente visualizada[11]. A linha de sutura e os ângulos deverão ser excisados totalmente após um exame colposcópico prévio minucioso, e o encurtamento da vagina não é a regra, principalmente quando se tem o cuidado de não fazer a sutura dos bordos da mucosa. Em lesões maiores, pode-se optar pela retirada da escara por cirurgia, e o restante da lesão ser abordado por outros métodos. O *status* das margens é um preditor da doença recorrente[10,11].

A taxa de cura pela vaginectomia parcial varia, de acordo com os trabalhos, entre 68 e 88%, o que vem a ser a mais alta taxa entre os estudos[11].

As principais críticas contra a vaginectomia são a elevada perda sanguínea durante o procedimento e as complicações intra e pós-operatórias, como danos a estruturas da bexiga e também do reto. Dessa maneira, foi aventada a hipótese desse procedimento por via laparoscópica[10,11].

Apesar de a vaginectomia parcial ser um método com as mais altas taxas de cura, ele não é garantia da não recorrência da doença[12].

VAGINECTOMIA TOTAL[13]

É um procedimento cirúrgico de última escolha, que deverá ser indicado por critérios rigorosos, em que o custo/benefício deverá ser muito bem avaliado. Está associado a várias complicações, como fístulas vesico ou retovaginais, sendo, em muitas ocasiões, necessário usar enxertos cutâneos, o que aumenta o tempo cirúrgico. Além disso, as alterações anatômicas decorrentes desse procedimento dificultarão ou mesmo impedirão o intercurso sexual. Apesar de ser uma intervenção radical, pode haver recorrência da doença mesmo nos enxertos[13].

TRATAMENTO ABLATIVO[10]

A ablação tem sua indicação nos casos em que a suspeita de invasão foi afastada por meio de uma biópsia prévia.

É a modalidade de eleição nas mulheres jovens sexualmente ativas, sendo de capital importância a total visualização das lesões para evitar a doença residual[10].

VAPORIZAÇÃO PELO LASER[16]

Vem a ser um método muito útil, principalmente em pacientes portadoras de lesões multifocais, as quais são bem visualizadas, especialmente quando se pretende preservar a função sexual. Este método não proporciona peça para análise, portanto, deverá ser utilizado em casos em que a invasão já foi excluída por meio de biópsia prévia. Dessa maneira, é contraindicado em lesões de cúpula após histerectomia, pela dificuldade de acesso e também pelo risco de causar danos às estruturas adjacentes. Em estudos com séries pequenas de casos, a taxa de sucesso ficou entre 69 e 87%, com nenhum caso de carcinoma invasor documentado[10,13]. As taxas de recorrência ficaram entre 32 e 33%[13]. A destruição epitelial a uma profundidade média de 1,5 mm, incluindo a zona de necrose termal, parece ser suficiente para destruir a lesão sem causar danos às estruturas subjacentes.

A ablação com o *laser* é o método de escolha na doença recorrente quando se faz necessária a preservação da função sexual. É uma boa opção em caso de doença multifocal, lesões presentes em fórnices vaginais, pois, tracionando-se o colo, facilita-se o acesso à lesão, em mulheres que não desejam as modalidades cirúrgicas.

TRATAMENTO RADIOTERÁPICO[14]

O uso da radiação no tratamento das neoplasias ginecológicas aprimorou-se desde as primeiras descrições na literatura. O tratamento radioterápico tem taxa de sucesso entre 86 e 100%, porém a taxa de complicações é perto de 36%, que incluem estenose de vagina, sangramento retal, falência ovariana precoce e o aparecimento de neoplasia.

É um método contraindicado para pacientes jovens e aquelas em que as neoplasias ginecológicas já foram irradiadas previamente em decorrência da alta taxa de morbidade. Tem sua indicação em pacientes para as quais outros métodos estão contraindicados[14].

A forma de radioterapia utilizada para a NIVA é a braquiterapia, que consiste na implantação da fonte de radiação perto da área de lesão onde será liberada determinada dose de radiação.

Estudo publicado recentemente, em que foi utilizada baixa dose (60 Gy) para o tratamento de NIVA III, durante 25 anos, em uma mesma instituição, observou 25 mulheres e demonstrou a taxa de 93% de cura e apenas um caso de recorrência[14].

TRATAMENTO CLÍNICO[15]

Pela sua praticidade, o tratamento feito com os agentes tópicos ganhou espaço dentre o arsenal terapêutico para a NIVA[15].

IMIQUIMODE[15]

O imiquimode é um composto químico que teve como sua principal indicação o tratamento das verrugas genitais causadas pelo HPV. Ele é um modificador da resposta imune, que mimetiza o que ocorre na resposta imune normal, quando o HPV é reconhecido pelo sistema imune, portanto, age diretamente no fator etiológico da NIVA. Esse mimetismo resulta na produção de citocinas, que estimulam a indução das células *natural killers*, as quais exibem toxicidade para as células infectadas pelo HPV. Essas citocinas são detectadas de uma a duas horas após a aplicação de creme e sua produção máxima se faz oito horas mais tarde. Não se sabe por quanto tempo as citocinas se mantêm em alta concentração. Alguns autores relatam ser o pico da droga até 16 semanas[15].

Em um ensaio clínico randomizado realizado por Tainio, no qual foram avaliadas 30 mulheres portadoras de diagnóstico histológico de NIV 2/3, distribuídas em três braços, ou seja, um com *laser*, outro com uso do imiquimode e o terceiro, com conduta expectante, os autores verificaram regressão histológica de 80% dos casos no grupo do imiquimode, 100% no *laser* e cerca de 67% no braço expectante. Os autores concluíram ser o imiquimode vaginal tão efetivo quanto o *laser* no tratamento de lesões de alto grau de vagina[16].

Em metanálise feita por Tranoulis et al.[15] em 2017, ficou demonstrado ser o imiquimode uma alternativa segura e eficaz para o tratamento da NIVA, principalmente em mulheres jovens portadoras de lesões multifocais e naquelas que estejam na pós-menopausa que necessitem de abordagens menos agressivas, dada a sua condição atrófica[10,16].

A posologia preconizada corresponde a três aplicações semanais diretamente na lesão, pelo profissional de saúde, durante oito semanas. Um seguimento rigoroso deve ser feito nesse período em razão dos efeitos colaterais, como úlceras, queimação, corrimento, febre e artralgia, que podem ocorrer em até 16% das mulheres[15].

5-FLUOROURACIL PARA SITUAÇÕES ESPECIAIS[17]

A morbidade dos procedimentos excisionais somada à probabilidade das recorrências nas lesões de alto grau de vagina tornaram o uso do fluorouracil uma opção viável no arsenal terapêutico para essas lesões[17].

O fluorouracil (5-FU) é um antimetabólito de DNA frequentemente utilizado em uma variedade de patologias malignas epiteliais. O seu sucesso no tratamento das lesões associadas à infecção pelo HPV no trato genital inferior advém da sua habilidade de penetrar nas superfícies epiteliais sem causar efeitos colaterais tóxicos sistêmicos.

O tratamento tópico com o 5-FU tem sua indicação maior nas lesões multifocais e nas recorrentes, e existem bons resultados com esse tipo de tratamento na literatura. Os efeitos colaterais dessa droga fazem com que ela não tenha boa aceitação por parte das mulheres. Os mais comuns são queimação, prurido e ulcerações, especialmente em mulheres na pós-menopausa, em decorrência do epitélio atrófico.

Em um estudo realizado no México com 28 mulheres portadoras de NIVA, foi utilizado o 5-FU, uma vez por semana, 1,5 grama em um aplicador vaginal, durante dez semanas. Foi feito seguimento com citologia, colposcopia e biópsia, quando necessário, por um ano, e 23 mulheres entraram em remissão (77%) com uma série de tratamento, três (10%) tiveram NIVA III recorrente e uma (3%) carcinoma invasor[17].

Os autores concluíram ser uma boa opção terapêutica, pois os efeitos colaterais foram mínimos. Sua melhor indicação se deu na doença multifocal extensa e nas lesões de alto grau de vagina. Alguns estudos enfatizam a presença de ulcerações nas paredes vaginais, o que pode melhorar quando a medicação tem descontinuidade e também quando for evitada sua prescrição por mais de dez semanas contínuas[18].

O uso de pomada de óxido de zinco na região vulvar apresenta efeito protetor em relação às queixas de irritação e ardor[18].

SITUAÇÕES ESPECIAIS

LESÃO INTRAEPITELIAL VAGINAL DE BAIXO GRAU

A conduta expectante pode ser adotada na lesão de baixo grau, principalmente em mulheres jovens, para evitar a morbidade inerente às várias formas de tratamento, além do mais, existe uma grande possibilidade de regressão espontânea da lesão. Em estudo em que foram avaliadas 23 mulheres portadoras de NIVA I, 21 (91%) tiveram remissão completa, não havendo nenhum caso que tenha progredido para carcinoma invasor durante o seguimento de cinco anos, assim se pode concluir que um seguimento rigoroso deve ser feito até que a remissão completa ocorra[8].

NIVA APÓS TRATAMENTO RADIOTERÁPICO

Algumas mulheres portadoras de NIVA têm história de tratamento radioterápico prévio para carcinoma de colo uterino, sendo o local mais comum o terço superior da vagina, onde os efeitos da radiação são mais proeminentes. O diagnóstico é difícil nessa condição, já por ocasião da interpretação do exame citológico, e a abordagem colposcópica também é conflitante em decorrência da coloração pálida da mucosa, acompanhada de telangiectasias.

A escolha de áreas para biopsiar é difícil, além do procedimento em si tornar-se trabalhoso em consequência da fibrose e da obliteração da luz vaginal. No caso de citologia anormal e ausência de lesão colposcópica, deve-se pedir revisão de lâmina e, no caso de confirmação do laudo, fazer uma estrogenização da vagina com estrogênio tópico e repetir a citologia e também a colposcopia após seu uso. Se o exame citológico sugerir uma anormalidade severa, deve-se pensar em carcinoma oculto com foco na linha de sutura de cúpula.

O tratamento das lesões de alto grau confirmadas em uma vagina que sofreu radiação deve ser muito cauteloso, quando de sua indicação, ou seja, é preciso levar em conta a alteração da arquitetura vaginal, o afinamento do epitélio, a localização da lesão na cúpula vaginal com possibilidade de formação de fístulas decorrentes da terapêutica mais agressiva, então as modalidades clínicas e ablativas terão preferência, como o 5-FU e a vaporização pelo *laser* nos casos em que a lesão for visualizada. A excisão da cúpula vaginal está indicada em casos muito bem selecionados, dadas as dificuldades técnicas que serão encontradas, e alguns pontos deverão ser levados em consideração, como a grande possibilidade de se tratar de uma lesão realmente severa que justifique o risco e a localização anatômica que possa permitir acesso cirúrgico eficaz[10].

NIVA NAS PACIENTES IMUNOCOMPROMETIDAS

As mulheres portadoras do vírus da imunodeficiência humana (HIV) e de doenças autoimunes, bem como as transplantadas têm maior prevalência de infecções pelo

HPV e, consequentemente, doença multicêntrica do trato genital inferior[10]. Essas pacientes são de alto risco para o carcinoma invasivo e têm risco maior de recorrência, o que torna a abordagem terapêutica um verdadeiro desafio. Muitas delas estão severamente debilitadas, com expectativa de vida curta, fazendo então com que as abordagens menos agressivas tenham a preferência, juntamente com um seguimento mais frequente e rigoroso, isto é, em caráter semestral. As drogas preconizadas são o imiquimode e o 5-FU em uso intermitente, deixando as modalidades excisionais para um segundo plano, no caso de haver forte suspeita de invasão[10].

SEGUIMENTO APÓS O TRATAMENTO

Não existe evidência científica que dê suporte ao que seria a melhor forma e o tempo ideal de seguimento das mulheres portadoras de NIVA[10]. Como as lesões de vagina se encontram muitas vezes associadas com as de colo uterino, o seguimento tem sido realizado de forma semelhante. A multifocalidade é considerada o maior fator de risco para a recorrência. Então, o seguimento preconizado por alguns autores será por meio do exame citológico e colposcópico semestral, durante dois anos e, a partir daí, anualmente. Não há consenso de quando se devem parar os controles anuais, pois essas mulheres fazem parte do grupo de risco para desenvolver outro tumor de vagina ou em qualquer outro local do trato genital inferior. Especial atenção deve ser dada às pacientes imunossuprimidas, às portadoras de lesão de cúpula vaginal não excisionada, às submetidas à braquiterapia e àquelas com lesão irradiada previamente[10].

REFERÊNCIAS

1. Bogani G, Martinelli F, Ditto A, Taverna F, Lombardo C, Signorelli M, et al. Human papillomavirus persistence and HPV 31 predict the risk of recurrence in high-grade vaginal intraepithelial neoplasia. Eur J Obstet Gynecol Reprod Biol. 2017;210:157-65. https://doi.org/10.1016/j.ejogrb.2016.12.020
2. Vinokurova S, Wentzensen N, Einenkel J, Klaes R, Ziegert C, Melsheimer P, et al. Clonal history of papillomavirus-induced dysplasia in the female lower genital tract. J Natl Cancer Inst. 2005;97(24):1816-21. https://doi.org/10.1093/jnci/dji428
3. Brinton LA, Nasca PC, Mallin K, Schairer C, Rosenthal J, Rothenberg R, et al. Case-control study of in situ and invasive carcinoma of the vagina. Gynecol Oncol. 1990;38(1):49-54. https://doi.org/10.1016/0090-8258(90)90010-i
4. Indraccolo U, Baldoni A. A simplified classification for describing colposcopic vaginal patterns. J Low Gen Trac Dis. 2012;16(2):75-9. https://doi.org/10.1097/LGT.0b013e318237ec82
5. Sopracordevole F, Mancioli F, Clemente N, De Piero G, Buttignol M, Giorda G, et al. Abnormal pap smear and diagnosis of high- grade vaginal intraepithelial neoplasia: a retrospective cohort study. Medicine (Baltimore). 2015;94(42):e1827. https://doi.org/10.1097/MD.0000000000001827
6. Gagné HM. Colposcopy of the vagina and vulva. Obstet Gynecol Clin North Am. 2008;35(4):659-69; x. https://doi.org/10.1016/j.ogc.2008.10.002
7. Gurumurthy M, Cruickshank M. Management of vaginal intraepithelial neoplasia. J Low Genit Tract Dis. 2012;16(3):306-12. https://doi.org/10.1097/LGT.0b013e31823da7fb
8. Sopracordevole F, Moriconi L, Di Giuseppe J, Alessandrini L, Del Piero E, Giorda G, et al. Laser excisional treatment for vaginal intraepithelial neoplasia to exclude invasion: what is the risk of complications? J Low Genit Tract Dis. 2017;21(4):311-4. https://doi.org/10.1097/LGT.0000000000000326
9. Zanine RM. Neoplasia intraepitelial vaginal. In: Primo W, Valença J, orgs. Doenças do trato genital inferior. São Paulo: Elsevier; 2016. p. 137-46.
10. Kelsic V, Carcopino X, Preti M, Vieira-Batista P, Bevilacqua F, Bornstein J, et al. The European Society of Gynaecologycal Oncology (ESGO), The International Society for the Study of Vulvo vaginal Disease (ISSVD), the European College for the Study of Vulval Disease (ECSUD), and the European Federation for Colposcopy (EFC) consensus statement on the management of vaginal intraepithelial neoplasia. Int J Gyenecol Cancer. 2023:33(4):446-61. https://doi.org/10.1136/ijgc-2022-004213
11. Hoffman M. Vaginal intraepithelial neoplasia: risky and underrecognized. OBG Management. 2004;16(6):29-41.
12. Atay V, Muhcu M, Çaliskan AC. Treatment of vaginal intraepithelial neoplasia. Cancer Therapy. 2007;5(1):19-27.
13. Dodge JA, Eltabbakh GH, Mount SL, Walker RP, Morgan A. Clinical features and risk of recurrence among patients with vaginal intraepithelial neoplasia. Gynecol Oncol. 2001;83(2):363-9. https://doi.org/10.1006/gyno.2001.6401
14. Blanchard P, Monnier L, Dumas I, Morice P, Pautier P, Duvillard P, et al. Low-dose definitive brachytherapy for high-grade vaginal intraepithelial neoplasia. Oncologist. 2011;16(2):182-8. https://doi.org/10.1634/theoncologist.2010-0326
15. Tranoulis A, Laios A, Mitsopoulos V, Lutchman-Singh K, Thomakos N. Efficacy of 5% imiquimod for the treatment of vaginal intraepithelial neoplasia-a systematic review of the literature and a meta-analysis. Eur J Obstet Gynecol Reprod Biol. 2017;218:129-36. https://doi.org/10.1016/j.ejogrb.2017.09.020
16. Tainio K, Jakobsson M, Louvanto K, Kalliala I, Paavonen J, Nieminen P, et al. Randomised trial on treatment of vaginal intraepithelial neoplasia- imiquimode, laser vaporization and expectant management. Int J Cancer. 2016:139 (10): 2353-8. https://doi.org/10.1002/ijc.30275
17. Gonzalez-Sanchez JL, Flores-Murrieta G, Deolarte-Melgarejo JM, Rios-Montiel FA, Hernandez-Manzano A. Effectiveness of 5-Fluorouracil in the treatment of vaginal intraepithelial neoplasia in a mexican population. J Low Genit Tract Dis. 1998;2(4):221-4. https://doi.org/10.1097/00128360-199810000-00007
18. Fiascone S, Vitonis A, Feldman S. Topical 5-Fluorouracil for women with hogh-grade vaginal intraepithelial neoplasia. Obstet Gynecol. 2017;130(6):1237-43. https://doi.org/10.1097/AOG.0000000000002311

CARTA AO EDITOR
https://doi.org/10.5327/2237-4574-2024820012



Como eu trato a neoplasia intraepitelial vulvar

How do I manage vulvar intraepithelial neoplasia?

Rita Maira Zanine[1]*

RESUMO

O câncer de vulva tem incidência de 2,5 casos por 100 mil mulheres/ano, preenchendo o critério de câncer raro, ou seja, aquele cuja incidência é inferior a seis casos por 100 mil mulheres/ano. A forma invasora é precedida por lesões denominadas neoplasias intraepiteliais vulvares (NIV), cuja nomenclatura tem variado ao longo dos anos, o que gerou confusão entre os clínicos, especialmente no que se refere a condutas terapêuticas. Novas classificações foram propostas baseadas na morfologia e na biologia molecular, uma vez que as modalidades de tratamento dependem das apresentações das lesões, como HPV associadas ou HPV independentes. Opções de abordagem são discutidas.
Palavras-chave: lesão de alto grau escamosa; biomarcador tumoral; câncer de vulva.

ABSTRACT

Vulvar cancer has an incidence of 2.5 cases per 100,000 women/year, meeting the rare cancer criterion, defined as one with an incidence of fewer than six cases per 100,000 women/year. The invasive form is preceded by lesions known as vulvar intraepithelial neoplasia (VIN), whose nomenclature has varied over the years, causing confusion among clinicians, particularly regarding therapeutic approaches. New classifications were proposed based on morphology and molecular biology since treatment modalities depend on whether the lesions are HPV-associated or HPV-independent. Approach options are discussed.
Keywords: squamous intraepithelial lesion; tumor biomarkers; vulvar cancer.

O carcinoma invasivo da vulva é uma neoplasia relativamente rara, com incidência de 2,5 casos por 100 mil mulheres/ano, preenchendo o critério de câncer raro, segundo a Sociedade Europeia de Oncologia Médica (ESMO), que define carcinomas raros como aqueles cuja incidência é inferior a seis casos por 100 mil mulheres/ano[1].

A forma invasora é precedida por lesões denominadas neoplasias intraepiteliais vulvares (NIVs), cuja nomenclatura tem variado ao longo dos anos, o que gerou confusão entre os clínicos, especialmente no que se refere a condutas terapêuticas.

Em 2015, a Sociedade Internacional para Estudos da Vulva (ISSVD) propôs nova classificação, diferenciando as lesões intraepiteliais escamosas em dois grupos principais: lesões associadas ao papilomavírus humano (HPV) e lesões independentes do HPV. No primeiro grupo, incluem-se a lesão intraepitelial escamosa de baixo grau (LSIL), que reflete a infecção viral produtiva, e a lesão intraepitelial escamosa de alto grau (HSIL), ou NIV tipo usual (uNIV), considerada um verdadeiro precursor do carcinoma invasor e que apresenta superexpressão de p16 na imuno-histoquímica. No segundo grupo, encontra-se a neoplasia intraepitelial vulvar diferenciada (dNIV), associada a alterações do gene TP53 e geralmente relacionada a condições dermatológicas crônicas, como o líquen escleroso e, mais raramente, o líquen plano. Essa lesão também é considerada um precursor do carcinoma escamoso vulvar e apresenta comportamento mais agressivo[2].

[1]Departamento de Tocoginecologia, Universidade Federal do Paraná – Curitiba (PR), Brasil.
*Autor correspondente: Email: ritazanine@yahoo.com.br
Conflito de interesse: nada a declarar. Fonte de financiamento: não há.
Recebido em: 29/11/2024. Aprovado em: 02/12/2024.

Em 2020, a Organização Mundial da Saúde (OMS) publicou nova classificação das neoplasias intraepiteliais vulvares, que visou simplificar e padronizar a nomenclatura, facilitando o diagnóstico e o manejo clínico. Essa classificação baseou-se principalmente em características morfológicas e aspectos moleculares, com ênfase no papel do HPV e nas vias moleculares envolvidas na carcinogênese[3].

As lesões foram agrupadas da seguinte forma:

1) **LSIL:** associada à infecção produtiva pelo HPV de baixo risco, com grande potencial de regressão, portanto, não considerada verdadeira lesão precursora.
2) **HSIL:** associada ao HPV de alto risco oncogênico, caracterizada por atipias celulares que comprometem toda a espessura do epitélio. Apresenta o p16 superexpresso e a coloração p53 padrão *wild-type*. Essa lesão é considerada um verdadeiro precursor do carcinoma escamoso vulvar basaloide.

No que tange às lesões não relacionadas ao HPV, a OMS reconhece as seguintes entidades:

1) **dNIV:** geralmente, é associada a alterações no gene TP53 e relacionada a condições dermatológicas crônicas, como o líquen escleroso. Morfologicamente, é caracterizada por atipias celulares na camada basal do epitélio, com preservação da maturação na parte superior. O estudo imuno-histoquímico traduz-se pelo padrão de p53 mutado e p16 negativo. É considerada a lesão precursora do carcinoma escamoso vulvar queratinizante.
2) **Lesão intraepitelial vulvar exofítica diferenciada (DEVIL):** apresenta padrão acantótico/verruciforme, diferenciação anormal dos queratinócitos, ausência de atipia basal significativa e padrão não mutado do p53. Estudos revelaram mutações frequentes nos genes PIK3CA e ARID2, bem como associação com carcinoma espinocelular queratinizante e carcinoma verrucoso.
3) **Acantose vulvar com diferenciação alterada (VAAD):** definida morfologicamente pela presença de acantose acentuada e com arquitetura verrucosa, perda da camada granular e paraceratose em todas as camadas. Na imuno-histoquímica, o p53 exibe o padrão *wild-type* (não mutado). Estudos sugerem que a VAAD seja um precursor do carcinoma verrucoso, com a identificação de mutações nos genes HRAS e NOTCH1.

A ISSVD propôs a nomenclatura maturação vulvar aberrante (VAM) para unificar as características histológicas observadas nas lesões DEVIL e VAAD, que são frequentemente encontradas adjacentes à dNIV ou a carcinomas escamosos. Essa proposta evitaria a sobreposição de diagnósticos[4].

Recentemente, foi sugerida por um grupo de autores liderados por Parra-Herran nova categoria de lesão, denominada HPV independente, p53 *wild-type*, neoplasia intraepitelial vulvar acantótica/verruciforme (HPVi(p53wt)vaVIN). Essa lesão não exibe padrões de infecção por HPV nem mutações no gene TP53 e representa nova entidade no espectro das lesões precursoras do carcinoma vulvar. Essa nomina encamparia as variantes morfológicas de DEVIL e VAAD, simplificando a nomenclatura e a inevitável proliferação de termos e diagnósticos[5].

Estima-se que cerca de um terço dos carcinomas de células escamosas vulvares independentes do HPV não estão associados a uma dNIV concomitante ou precedente. Assim, a caracterização morfológica e molecular dessas lesões é fundamental para a compreensão do espectro de alterações pré-invasoras da vulva e para o desenvolvimento de abordagens terapêuticas mais eficazes[5].

Cada categoria de NIV apresenta taxa distinta de progressão para carcinoma invasor em dez anos. As principais taxas observadas são: lesões de HSIL (uNIV): 8,0%, NIV HPV-independente, com p53 *wild-type* (não mutado): 27,8% e dNIV: 67,4%[6].

A seguir, apresentamos o quadro comparativo das lesões de acordo com o estudo imuno-histoquímico e as respectivas características morfológicas (Quadro 1).

TRATAMENTO

A escolha da modalidade terapêutica para as neoplasias intraepiteliais vulvares é um processo complexo e multifatorial. Ela deve ser baseada na localização e no número de lesões, na idade da paciente e, sobretudo, na classificação histopatológica da doença, ou seja, se a lesão é uma forma precursora associada ao HPV ou uma forma HPV-independente[3,7].

O objetivo principal do tratamento é evitar a progressão para carcinoma invasor, preservando simultaneamente a arquitetura e a função vulvares. As opções terapêuticas incluem tratamento ablativo, tópico e cirúrgico, sendo o cirúrgico o padrão-ouro no manejo da NIV[7].

Lembrando que a LSIL é equivalente ao condiloma acuminado. Por não ser considerada lesão precursora do câncer, o tratamento não é necessário, exceto em caso de sintomas[3,7].

Quadro 1. Perfis imuno-histoquímicos e morfológicos das neoplasias intraepiteliais vulvares.

Neoplasia intraepitelial vulvar HPV-associada HSIL	Neoplasia intraepitelial vulvar HPV-independente p53 mutado dNIV	Neoplasia intraepitelial HPV-independente p53 *wild-type* (não mutado) NIV acantótica/verruciforme (vaVIN)
Atipias celulares até a camada superior do epitélio	Atipias confinadas na camada basal do epitélio	Sem atipias celulares Acantose verruciforme padrão crescimento plano **VAAD** Padrão crescimento exofítico **DEVIL**
p16 superexpressão	p16 negativo/focal	p16 negativo/focal
p53 *wild-type*	p53 padrão mutante	p53 *wild-type*

PRINCIPAIS MODALIDADES TERAPÊUTICAS

1) Excisionais
2) Ablativas
3) Tratamento tópico

A escolha entre essas modalidades deve considerar vários fatores, como as características clínicas e histológicas da lesão, os fatores de risco associados e as preferências da paciente[7].

Em pacientes portadoras de HSIL, o tratamento excisional é indicado nas seguintes situações:

1) Lesões com padrões suspeitos de invasão, como ulcerações ou bordas irregulares.
2) Presença de fatores de risco para invasão, como tabagismo, histórico de NIV, imunossupressão, idade superior a 45 anos e presença de líquen escleroso.

A abordagem excisional é preferível, pois permite obter amostra para estudo anatomopatológico, possibilitando a exclusão do componente invasivo, funcionando assim como tratamento e diagnóstico[3].

Para as pacientes com lesões sem características de malignidade, a escolha do tratamento depende da extensão da doença e das preferências da paciente.

CENÁRIOS DE MANEJO TERAPÊUTICO

1) **Lesão única completamente ressecável:** a opção preferencial é o tratamento excisional.
2) **Doença multifocal envolvendo clitóris, uretra, ânus e introito vaginal:** a vaporização a *laser* é a alternativa recomendada, especialmente em mulheres jovens. O imiquimode vem ganhando cada vez mais espaço nesse cenário.
3) **Lesão recorrente ou presença de fatores de risco para recorrência (tabagistas severas ou imunossuprimidas):** o uso do imiquimode é aconselhado para evitar múltiplas excisões.
4) **Tratamento de última linha:** o uso do Fluorouracil é reservado para casos em que outras abordagens falharam em razão dos efeitos colaterais a elas associados.
5) **Manejo da dNIV:** para pacientes com dNIV, a terapêutica de escolha é a cirúrgica. Essa conduta justifica-se pelo elevado risco de evolução para carcinoma invasor, característica marcante dessa forma de neoplasia intraepitelial vulvar.

TRATAMENTO EXCISIONAL

Excisão local alargada: indicada para lesões unifocais em pacientes com neoplasia intraepitelial vulvar de alto grau (HSIL) e dNIV. Sua maior vantagem é a preservação da arquitetura e da função vulvares[7].

As margens cirúrgicas devem ter de 0,8 a 1,0 cm, pois a ausência de doença nas margens reduz significativamente a recorrência no local da lesão, mas não impede recidivas em outras áreas da vulva[8].

No caso de margens comprometidas em mulheres com HSIL, é preconizado acompanhamento rigoroso, mas sem reabordagem cirúrgica imediata. No cenário de positividade de margem e laudo de exame histopatológico compatível com dNIV com p53 mutado, é indicada nova excisão, tendo em vista o maior risco de recidiva e progressão para doença invasora[8].

A profundidade da ressecção deve incluir a epiderme e a derme papilar subjacente para garantir mais segurança quanto à ausência de doença invasora[3].

A técnica de excisão pode ser aplicada usando-se microagulha ou bisturi de lâmina[7].

TRATAMENTO ABLATIVO

O tratamento ablativo é realizado principalmente com *laser*, indicado em caso de lesões que não apresentam

doença invasora. Esta deve ser excluída previamente, por meio de biópsias[9].

Importante levar em conta a topografia da lesão quanto às áreas pilosas e glabras, sendo necessário atingir cerca de 3 mm de profundidade na área pilosa e 1 mm na não pilosa. Isso é facilitado com o uso do colposcópio, evitando destruição excessiva, o que poderia causar cicatriz hipertrófica[9].

TRATAMENTO TÓPICO

A terapia tópica é preferível principalmente em mulheres jovens, pois preserva a anatomia vulvar. É imprescindível fazer biópsia para excluir a presença de doença invasora[7].

Imiquimode:

O imiquimode é um modificador da resposta imune, que estimula a produção de citocinas e a imunidade celular. Está indicado no tratamento de HSIL associada ao HPV, especialmente em mulheres jovens com doença multifocal e extensa[10].

A posologia recomendada é aplicar o creme no local da lesão três vezes por semana, durante 16 a 20 semanas. Poderão ocorrer reações inflamatórias leves a severas, que indicam espaçamento das aplicações[10].

Em 2022, Trutsnovski propôs um esquema alternativo para o uso do medicamento, levando em conta seus efeitos adversos[10]:

1) uma vez por semana, durante duas semanas;
2) duas vezes por semana, durante duas semanas;
3) três vezes por semana, até se completarem 16 semanas.

TERAPIAS COMBINADAS

As terapias combinadas estão em fase de estudo, especialmente a excisão e a vaporização a *laser*.

A principal indicação são as lesões extensas e multifocais, que requerem múltiplas abordagens, em razão do seu pleomorfismo[7].

TRATAMENTO NA GESTANTE

O manejo da NIV durante a gestação requer cuidados especiais. As lesões devem ser biopsiadas para excluir doença invasora[11].

As opções de tratamento são: excisão ou ablação das lesões ou conduta expectante, especialmente se o diagnóstico for feito no terceiro trimestre da gestação, pois há possibilidade de regressão nessa fase, sobretudo em mulheres com menos de 30 anos e lesões pigmentadas multifocais[11].

A terapêutica clínica não é recomendada, e o uso de imiquimode é considerado apenas se os benefícios superarem os riscos ao feto, pois é classificado como droga de classe C pela *Food and Drug Administration* (FDA)[11].

O Fluorouracil está contraindicado durante a gestação, pois é uma droga de classe D[11].

SEGUIMENTO

Independentemente do tratamento realizado, a recidiva ocorre em 30 a 50% dos casos, dos quais 4 a 8% podem evoluir para doença invasora[12].

Recomenda-se avaliação contínua por meio de observação minuciosa de todo o trato genital inferior. O acompanhamento deve ser feito semestralmente, no primeiro ano pós-tratamento, e anualmente, nos anos subsequentes[8,12].

REFERÊNCIAS

1. Singh N, Gilks CB. Vulval squamous cell carcinoma and its precursors. Histopathology. 2019:76(1):128-38. https://doi.org/10.1111/his.13989
2. Bornstein J, Bogliatto F, Haefner HK, Stockdale CK, Preti M, Bohl TG, et al. The 2015 International Society for the Study of Vulvovaginal Disease (ISSVD) Terminology of vulvar squamous intraepithelial lesions. J Low Genit Tract Dis. 2016;127(2):264-8.
3. Preti M, Joura E, Vieira-Batista P, Van Beurden M, Bevilacqua F, Bleeker MCG, et al. The European Society of Gynaecological Oncology (ESGO), the International Society for the Study of Vulvovaginal Disease (ISSVD), the European College for the Study of Vulval Disease (ECSVD) and the European Federation for Colposcopy (EFC) consensus statements on pre-invasive vulvar lesions. J Low Genit Tract Dis. 2022;26(3):229-44. https://doi.org/10.1097/LGT.0000000000000683
4. Heller DS, Day T, Allbritton JI, Scurry J, Radici G, Welch K, et al. Diagnostic criteria for differentiated vulvar intraepithelial neoplasia and vulvar aberrant maturation. J Low Genit Tract Dis. 2021;25(1):57-70. https://doi.org/10.1097/LGT.0000000000000572
5. Parra-Herran C, Nucci MR, Singh N, Rakislova N, Howitt BE, Hoang L, et al. HPV independent, p53-wild-type vulvar intraepithelial neoplasia: a review of nomenclature and the journey to characterize verruciform and acanthotic precursors lesions of the vulva. Mod Pathol. 2022;35(10):1317-26. https://doi.org/10.1038/s41379-022-01079-7
6. Thuijs NB, van Beurden M, Duin S, Heideman DAM, Berkhof J, Steenbergen RDM, et al. High-grade vulvar intraepithelial neoplasia: comprehensive characterization and long-term vulvar carcinoma risk. Histopathology. 2024;84(2):301-14. https://doi.org/10.1111/his.15050
7. Green N, Adedipe T, Dmytryshyn J, Preti M, Selk A. Management of vulvar cancer precursors: a survey of the International Society for the Study of Vulvovaginal Diseases. J Low Genit Tract Dis. 2020;24(4):387-91. https://doi.org/10.1097/LGT.0000000000000559
8. Voss FO, van Beurden M, Veelders KJ, Bruggink AH, Steenbergen RDM, Berkhof J, et al. Incidence and risk factors for recurrence and progression of HPV-independent vulvar intraepithelial neoplasia. J Low Gen Tract Dis. 2024;28(2):153-9. https://doi.org/10.1097/LGT.0000000000000794

9. Penna C, Fallani MG, Fambrini M, Zipoli E, Marchionni M. CO2 laser surgery for vulvar intraepithelial neoplasia. Excisional, destructive and combined techniques. J Reprod Med. 2002;47(11):913-8.

10. Trutnovsky G, Reich O, Joura EA, Holter M, Ciriso-König A, Widschwendter A. Topical imiquimode versus sugery for vulvar intraepithelial neoplasia: a multicentre, randomisede, phase 3, non-inferiority trial. Lancet. 2022;399(10337):1790-8. https://doi.org/10.1016/S0140-6736(22)00469-X

11. Ogunleye D, Lewin SN, Huettner P, Herzog TJ. Recurrent vulvar carcinoma in pregnancy. Gynecol Oncol. 2004;95(2):400-1. https://doi.org/10.1016/j.ygyno.2004.07.018

12. Satmary W, Holschneider CH, Brunette LL, Natarajan S. Vulvar intraepithelial neolasia: risk factors for recurrence. Gynecol Oncol. 2018;148(1):126-31. https://doi.org/10.1016/j.ygyno.2017.10.029

CARTA AO EDITOR
https://doi.org/10.5327/2237-4574-2024820013



Como eu faço *laser* de CO_2 nas afecções do trato genital inferior?

How do I perform CO_2 laser treatment for lower genital tract affections?

Neila Maria de Góis Speck[1,*]

RESUMO

O *laser* de CO_2 é amplamente utilizado na ginecologia, especialmente para tratar doenças do trato genital inferior, dada a sua afinidade com a água celular e seu efeito térmico controlado. É eficaz no tratamento de neoplasias cervicais, vaginais e vulvares, além de condilomas anogenitais. No Brasil, o uso começou há 30 anos e, atualmente, a tecnologia se expandiu em razão da redução de custos. O *laser* também é indicado para a síndrome geniturinária da pós-menopausa, ajudando na regeneração da mucosa vaginal e na melhoria de sintomas como secura e dispareunia. É utilizado em procedimentos como marsupialização de cistos e ninfoplastia. No tratamento pós-menopausa, o *laser* estimula a produção de colágeno e restaura o pH vaginal. Para a vulva, a técnica exige anestesia local, com cuidados pós-operatórios específicos. Além disso, é importante seguir as orientações de uso do equipamento para evitar complicações térmicas.

Palavras-chave: laser; vulva; vagina.

ABSTRACT

CO_2 laser is widely used in gynecology, especially to treat diseases of the lower genital tract, due to its affinity for cellular water and controlled thermal effect. It is effective in the treatment of cervical, vaginal, and vulvar neoplasms, as well as anogenital warts. In Brazil, its use started 30 years ago, and today the technology has expanded due to cost reduction. The laser is also indicated for genitourinary syndrome in postmenopausal women, helping regenerate the vaginal mucosa and improving symptoms such as dryness and dyspareunia. It is used in procedures like Bartholin's cyst marsupialization and labiaplasty. In postmenopausal treatment, the laser stimulates collagen production and restores vaginal pH. For the vulva, the technique requires local anesthesia, with specific post-operative care. Additionally, it is important to follow the equipment usage guidelines to avoid thermal complications.

Keywords: laser; vulva; vagina.

O laser de CO_2, muito utilizado na medicina, tem sua aplicabilidade na ginecologia, especialmente nas afecções do trato genital inferior pela afinidade com a água intracelular, dado o seu comprimento de onda. Traz efeito ablativo na pele e mucosa, com excelência no processo regenerativo por seu efeito térmico controlado na superfície, com pouca propagação do calor na profundidade[1-5].

No trato genital inferior já é utilizado há cerca de 50 anos na Europa, para o tratamento por conização das neoplasias cervicais. No Brasil esta tecnologia é utilizada há cerca de 30 anos. Inicialmente era pouco difundida em razão do custo elevado do equipamento, porém, nos dias atuais, com a grande expansão das indicações, o custo de novas máquinas tem sido aliviado pela difusão de uso entre várias especialidades médicas[1-5].

[1]Universidade Federal de São Paulo, Escola Paulista de Medicina – São Paulo (SP), Brasil.
*Autora correspondente: nezespeck@uol.com.br
Conflito de interesses: nada a declarar. Fonte de financiamento: não há.
Recebido em: 29/11/2024. Aprovado em: 02/12/2024.

O USO DO *LASER* EM DOENÇAS DO TRATO GENITAL INFERIOR

Está bem indicado nas neoplasias intraepiteliais do colo do útero, vagina e vulva, além dos condilomas anogenitais. Utilizo sempre o *laser* acoplado ao micromanipulador, que é afixado à lente do colposcópio. Na maioria das vezes o procedimento é feito ambulatorialmente, sendo bem tolerado[1-5].

No colo uterino, pode-se indicar como tratamento ablativo em qualquer grau de neoplasia intraepitelial escamosa desde que cumpra critérios rígidos de aplicabilidade: concordância do tripé diagnóstico (citologia, colposcopia e anatomopatológico), junção escamo-colunar visível e zona de transformação tipo 1 ou 2. Se os critérios não forem esses, o tratamento excisional com conização pode ser realizado com *laser*; mas ressalto que, com a chegada da radiofrequência, a conização a *laser* tem sido substituída pela cirurgia de alta frequência, pois esta é de mais fácil execução, menos efeito térmico e menos sangramento.

Na vagina, a meu modo de ver, o *laser* é a melhor técnica de tratamento. As neoplasias intraepiteliais acometem a mucosa, que é algo fina e delicada, e a vaporização elimina de forma bastante seletiva a doença em sua extensão e profundidade. O tecido se refaz em quatro semanas, não deixando cicatrizes.

Após o tratamento das lesões cervicais e vaginais, recomendo abstinência sexual de 30 dias, uso de cremes vaginais epitelizantes por uma semana, evitar banhos de imersão em piscina e praia por 15 dias e retorno em 30 a 40 dias para reavaliação. Caso haja persistência de lesão, podemos realizar uma nova vaporização, seguindo todas as orientações posteriores como descrito acima.

Na vulva, é necessário realizar anestesia local, pois a pele sente o efeito térmico da energia. É importante no caso de tratamento na vulva reconhecer bem a anatomia e a histologia da região, pois, no caso lesões em área de mucosa, a vaporização é mais superficial e, em pele, com lesões queratinizadas, a vaporização deve atingir tecidos mais profundamente. A recomendação pós-operatória, além das orientações anteriores, deve compreender o uso de analgésicos sistêmicos e anestésicos locais, além de boa higienização, uso nas primeiras 24 horas de compressas geladas e orientação quanto à micção, pois o contato com a urina provoca desconforto. Pede-se para a paciente submergir a vulva em um recipiente com água e urinar ou fazer a diluição da urina no ato da micção com ducha higiênica.

Em todas as doenças tratadas, após o controle em 30 a 40 dias, na ausência de doença, recomenda-se novo controle em seis meses, não devendo-se efetuar citologia ou colposcopia antes disso pela possibilidade de falso-positivo do processo de reparo.

Temos recomendado também a vacinação contra o papilomavírus humano (HPV) com a nova vacina nonavalente após o tratamento das doenças HPV induzidas, pois os trabalhos têm demonstrado diminuição das taxas de recidiva.

Outras afecções em que utilizo o *laser* de CO_2 ablativo cirúrgico: marsupialização do cisto da glândula de Bartholin, ninfoplastia para correção de hipertrofia dos pequenos lábios, exérese de septos e sinequias, destruição de cistos sebáceos ou pequenos focos de hidradenite — todos esses em regime ambulatorial.

O USO DO *LASER* FRACIONADO PARA SÍNDROME GENITURINÁRIA DA PÓS-MENOPAUSA

O laser de CO_2 fracionado produz micropontos ablativos na mucosa vaginal e pele vulvar, levando o calor para a profundidade, estimulando as proteínas de choque de calor (HSP) e produzindo novo colágeno. Traz neovascularização ao tecido, estimula a produção também das fibras elásticas, bem como sua reorganização, a produção de novos fibroblastos, o estímulo à produção de melanina na pele. Consequentemente trará a restauração da mucosa vaginal, a qual se torna novamente hidratada, com proliferação das suas camadas, com restauração da camada com glicogênio, restauração do pH e flora vaginal[1-5].

Tem na sua indicação as mulheres na peri e pós-menopausa com os sintomas da atrofia, como secura, dispareunia, sintomas urinários. Não há indicação antes dos sintomas estabelecidos, de forma profilática, pois todo o seu mecanismo de ação é sobre uma mucosa envelhecida, e a sua utilização sem que o quadro esteja estabelecido é má prática médica.

Os trabalhos têm demonstrado melhora nos questionários de sexualidade para os sintomas geniturinários, bem como os que realizaram estudos morfológicos, nos quais foi demonstrado regeneração tecidual após o procedimento.

Outras indicações que têm sido reportadas são no líquen escleroso vulvar, nos casos de incontinência urinária e na flacidez vaginal. Os trabalhos demonstram algum grau de melhora: no líquen, com melhora do prurido e algum grau de restauração da pele da vulva; na incontinência, mais relacionada com o hipoestrogenismo, quando não há traumas de assoalho pélvico. Todavia, essas indicações ainda não apresentam evidências científicas suficientes para se estabelecerem protocolos de conduta.

Também está sendo vista na mídia a indicação com fim estético. Quando o *laser* é aplicado na vulva, existe uma constrição do colágeno, com melhora da flacidez e tônus da pele. Entretanto, isso não deveria ser difundido como uma real indicação, pois os efeitos são sutis; vale ressaltar que isso é uma consequência de um efeito regenerativo do tecido que sofreu algum tipo de agressão, obviamente de forma controlada; para se obter maior efeito, seria necessário utilizar parâmetros mais agressivos, o que poderia trazer complicações térmicas. Na mulher que está sendo tratada na síndrome geniturinária, a aplicação na vulva com parâmetros adequados vai trazer benefícios funcionais e, junto, obter-se-á um aspecto mais rejuvenescido para sua vulva.

Na prática, após o procedimento, recomendo à paciente abstinência sexual por 24 horas, retornando à atividade sexual quando se sentir confortável, aplicação nas primeiras 24 horas de água termal gelada, esborrifada várias vezes ao dia, aplicação de hidratante vaginal com ácido hialurônico por sete dias e, a partir da segunda semana, se possível, associar o uso de estrógeno vaginal tópico uma a duas vezes na semana e uma vez o hidratante. Não esquecer de fazer profilaxia para herpes nas mulheres com histórico de herpes genital. Faço três sessões com intervalo de 30 a 40 dias e recomendo uma nova sessão de manutenção em 12 a 18 meses, não passando desse prazo. Em alguns casos em que o quadro urinário obtém melhora, porém não completa, posso estender para mais uma ou duas sessões, com parâmetros mais intensos, para maior efeito no colágeno periuretral.

A configuração das máquinas de *laser* quanto à potência, ao modo de emissão do *laser* — se contínuo ou pulsado —, no fracionado, ao tempo de exposição ao calor, ao espaçamento e à profundidade dos pontos vai depender da marca de cada equipamento, devendo-se seguir à risca a recomendação do fabricante, pois a utilização fora dos parâmetros técnicos pode trazer complicações de queimadura no tecido.

Ressalto que o equipamento de *laser* de CO_2 é um bisturi elétrico de alta *performance* e requer treinamento e ensinamento inicial em moldes, para posterior utilização em humanos.

REFERÊNCIAS

1. Campos MLP, Bianchi-Ferraro AMHM, Oliveira CD, Nogueira MCC, Sartori MGF, Fusco I, et al. Fractional CO_2 laser, radiofrequency and topical estrogen for treating genitourinary syndrome of menopause: a pilot study evaluating the vulvar vestibule. Medicina (Kaunas). 2023;60(1):80. https://doi.org/10.3390/medicina60010080
2. Nogueira MCC, Bianchi-Ferraro AMHM, Campos MLP, Oliveira CD, Sartori MGF, Di Bella ZIKJ, et al. Fractional and microablative CO_2 LASER and radiofrequency in the treatment of genitourinary syndrome of menopause: a descriptive study. Photobiomodul Photomed Laser Surg. 2024;42(6):414-21. https://doi.org/10.1089/pho.2023.0110
3. Pinho SC, Heinke T, Dutra PFSP, Carmo A, Salmeron C, Karoleski L, et al. Efficacy of fractional laser on steroid receptors in GSM patients. Bioengineering (Basel). 2023;10(9):1087. https://doi.org/10.3390/bioengineering10091087
4. Oliveira CD, Bianchi AMHM, Campos MLP, Nogueira MCC, Sartori MGF, Speck NMG. Women with genitourinary syndrome of menopause treated with vaginal estriol, microablative fractional CO_2 laser and microablative fractional radiofrequency: a randomized pilot study. Photobiomodul Photomed Laser Surg. 2023;41(12):718-24. https://doi.org/10.1089/photob.2023.0113
5. Dutra PFSP, Heinke T, Pinho SC, Focchi GRA, Tso FK, Almeida BC, et al. Comparison of topical fractional CO_2 laser and vaginal estrogen for the treatment of genitourinary syndrome in postmenopausal women: a randomized controlled trial. Menopause. 2021;28(7):756-63. https://doi.org/10.1097/GME.0000000000001797

CARTA AO EDITOR
https://doi.org/10.5327/2237-4574-2024820014



Como utilizo a radiofrequência pulsada no tratamento de lesões benignas e precursoras vulvares?

How do I use pulsed radiofrequency in the treatment of benign and precancerous vulvar lesions?

Márcia Farina Kamilos[1,2*]

RESUMO

A radiofrequência pode ser utilizada como método terapêutico excisional ou destrutivo em várias lesões do trato genital inferior. Aparelhos eletrocirúrgicos de alta frequência, que produzem um tipo de onda chamada pulsada, conseguem controle do efeito térmico de profundidade, adaptável a diferentes tecidos conforme a impedância tecidual, com resultado regenerativo e estético-cicatricial adequado. A vulva pode ser acometida por diversas patologias benignas e por lesões precursoras do câncer, casos em que o resultado cicatricial é importante para a preservação da anatomia, principalmente nos casos passíveis de recidivas. Descreveremos algumas utilizações desse tipo de energia na ginecologia.

Palavras-chave: terapia de radiofrequência; doenças da vulva; lesão intraepitelial escamosa; neoplasias.

ABSTRACT

Radiofrequency can be used as an excisional or destructive therapeutic method for various lesions of the lower genital tract. High-frequency electrosurgical devices that produce a type of wave called pulsed can control the thermal effect of depth, adapting to different tissues according to tissue impedance, with adequate regenerative and aesthetic-healing results. The vulva can be affected by various benign pathologies and by precursor lesions of cancer, cases in which the healing result is important for preserving the anatomy, especially in cases subject to recurrence. We describe some uses of this type of energy in gynecology.

Keywords: radiofrequency therapy; vulvar disease; squamous intraepithelial lesion; neoplasms.

Tratamentos com a radiofrequência (RF) contínua, pulsada e fracionada são utilizados com regularidade na ginecologia. Diferentemente dos aparelhos eletrocirúrgicos antigos de baixa frequência, aqueles que são produtores de alta frequência (4 mega-hertz, ou seja, 4 milhões de ciclos por segundo) conseguem eficiência na oferta da energia térmica ao tecido quanto à variabilidade de potência, tempo de oferta e ciclos variados para atender à impedância tecidual específica de cada tecido e tipo de lesão. É importante destacar que existem várias modalidades e tipos de aparelhos de radiofrequência com diferentes graduações, frequências e utilizações; "radiofrequência" é um termo genérico[1-9].

A RF contínua é considerada mundialmente como método de primeira linha para excisões da zona de transformação/conizações do colo uterino, no tratamento de lesão precursora do câncer, pela qualidade e rapidez da excisão com eletrodos em alça ou agulha, com efeitos hemostático e cicatricial adequados. Além do uso em vários procedimentos excisionais cirúrgicos, destacamos a incisão, drenagem e cauterização da cápsula do cisto ductal da glândula de Bartholin como um método para

[1]Hospital Heliópolis – São Paulo (SP), Brasil.
[2]Associação Brasileira de Patologia do Trato Genital Inferior e Colposcopia – São Paulo (SP), Brasil.
*Autora correspondente: E-mail: mfkamilos@terra.com.br
Conflito de interesses: nada a declarar. Fonte de financiamento: não há.
Recebido em: 29/11/2024. Aprovado em: 02/12/2024.

substituir a bartolinectomia convencional. A RF contínua atua com ondas senoidal (de corte), *blend* (misturada, para corte com efeito hemostático simultâneo), coagulação (para hemostasia e tratamentos ablativos) e de fulguração (vaporização e hemostasia mais superficiais), nos modos monopolar ou bipolar[6-9].

A RF fracionada microablativa foi desenvolvida para realizar micropontos térmicos estimulatórios na epiderme e derme, com tecido íntegro interveniente. A energia é transmitida ao tecido através de eletrodo com 64 microagulhas de 0,2 mm de espessura, dispostas em 1 cm^2 e que distam 1 mm de uma a outra; as agulhas não penetram, apenas tocam o tecido para passar a energia. O efeito térmico microablativo e não ablativo tem profundidade mensurável de 0,5 a 1 mm incluindo epiderme e derme, que induz uma cascata de fatores de reparo, estimulando proteínas de choque térmico, interleucinas e fatores transformadores de crescimento que estimulam a migração de fibroblastos, com neocolagênese, neoelastogênese e aumento da vascularização. Esse efeito resulta na melhora do trofismo tecidual, com eliminação ou redução de sintomas como atrofia e flacidez vulvovaginal, síndrome geniturinária, incontinência urinária de esforço e várias outras indicações ginecológicas e corporais[6-9].

Na RF pulsada, em cada pulso emitido ocorre passagem de 20% de energia com 80% de pausa, período necessário para que o tecido esfrie 50% do que aqueceu na fase ativa, e isso permite um efeito térmico mais delicado e com limitação da profundidade em 1 a 2 mm. Essa ação é especialmente interessante para realizar tratamentos ablativos/destrutivos de lesões em locais de tecidos mais delicados e em que se desejam bons resultados estéticos cicatriciais, como na face, pele em geral, vulva e na vagina. Trabalha-se com duas variáveis: a potência (W) e o número de ciclos por segundo (Hz)[6-9].

A RF pulsada pode ser ofertada de dois modos: *single pulse* (pulso único), medido em milissegundos (ms), e *pulsed*, medido em hertz (Hz, ciclos por segundo) (Figura 1).

No modo *single pulse* utilizamos eletrodos de agulha única fina ou multiagulhas (são 8 agulhas com 0,2 mm de espessura e 1 ou 2 mm de comprimento). Nesta modalidade, ao acionarmos os disparos, ocorre penetração da agulha no tecido pelo tempo previamente estabelecido, sendo realizado novo disparo a cada segundo ou a cada acionamento do pedal. São exemplos de utilização da RF pulsada na dermatologia, oftalmologia e cirurgia plástica: olheiras, flacidez, rugas periorais, rugas estáticas; rugas nas órbitas oculares, estrias, lóbulo de orelha, cicatriz de acne, cicatrizes distróficas, epilação. Na ginecologia, comparativamente, utilizamos para epilações (Figura 2), cicatrizes profundas de foliculites (Figura 3), retrações focais de cicatriz de episiotomia ou cesariana. Nessas aplicações a potência pode variar de 10 a 30 W e o tempo em 10 a 20 ms, com 1 mm de distância entre os agulhamentos na pele[6-9].

No modo *pulsed* utilizamos eletrodos agulha e esféricos tipo bola de 1, 2 e 3 mm de diâmetro. A potência pode variar de 10 a 40 W na maior parte das lesões, a depender do tipo, local, espessamento e queratinização. Os ciclos variam de 5 a 80 Hz, e a intensidade da energia diminui com o aumento do número de ciclos. Exemplos de utilização de pequenas excisões: excisão de lesões pediculadas como pólipos, nevos, condilomas, tumores benignos. Exemplos de métodos destrutivos: queratoses seborreicas (Figura 4), angioqueratomas (Figura 5), condilomas;

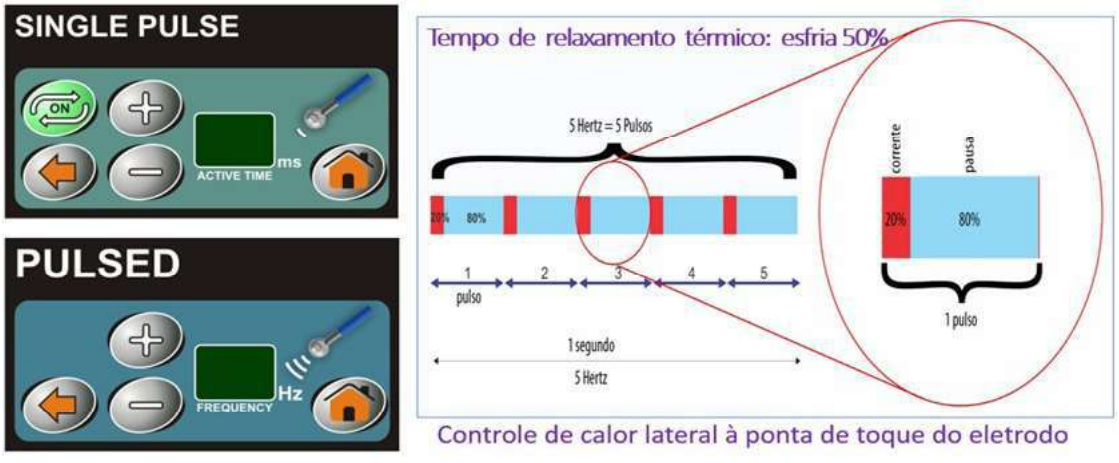

Figura 1. Radiofrequência pulsada em aparelho Wavetronic 6000 da Loktal, nos modos *single pulse* e *pulsed*.



Figura 2. Paciente de 16 anos realizou duas cirurgias para a reconstrução de vagina, com rotação de retalho de pele com pelos dentro da vagina (A). Realizamos três sessões de epilação por vaporização na potência de 15 W e *single pulse* 15 ms (B). Aspecto após a 1ª sessão (C). Eletrodo de epilação (D). Aspecto logo após a 2ª sessão (E).

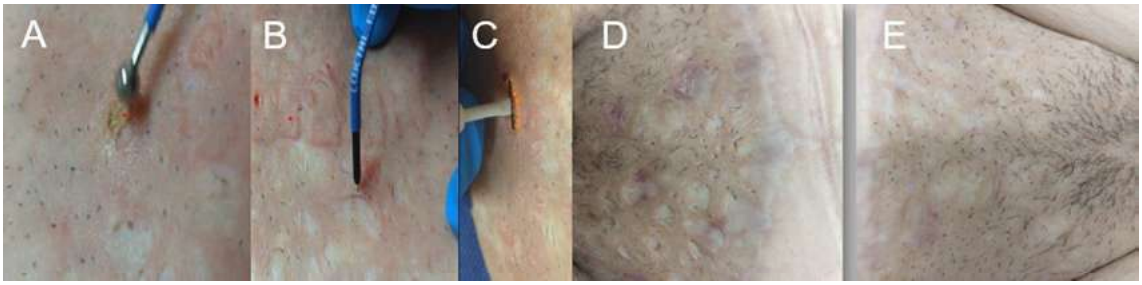

Figura 3. Paciente de 50 anos com várias cicatrizes de foliculites profundas no monte pubiano. Foram utilizadas: radiofrequência pulsada modo *pulsed* para vaporizar as traves cicatriciais (A), *single pulse* com agulha única (B) e *single pulse* com multiagulha nas cicatrizes (C) e radiofrequência fracionada em toda e extensão do monte pubiano; aspecto antes (D) e depois do tratamento (E).

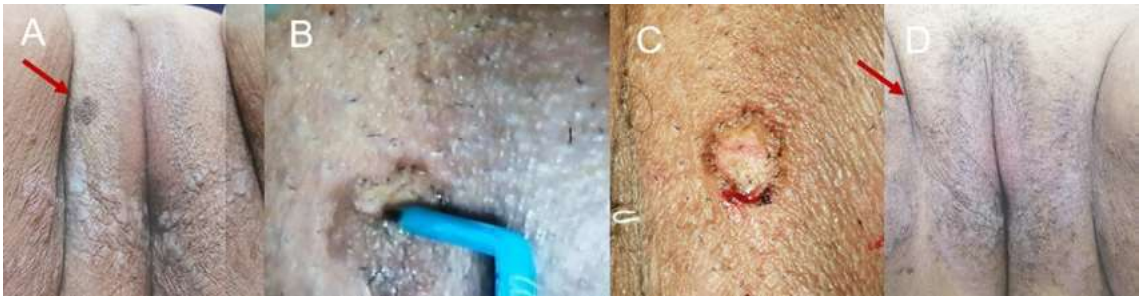

Figura 4. Queratose seborreica no lábio externo direito em paciente com quadro de pênfigo Haley-Haley (A). Radiofrequência modo *pulsed* (20W, 15 Hz) na queratose seborreica (B) e radiofrequência fracionada sobre o pênfigo. Aspecto logo após a vaporização da lesão (C). Cicatrização completa, sem marcas após 30 dias, além da aceleração da involução do pênfigo, que se mantém há dois anos após quatro sessões da RF fracionada.

tratamentos destrutivos de neoplasia intraepitelial escamosa de alto (Figura 6) e baixo grau vulvar (NIV) e neoplasia intraepitelial escamosa vaginal (NIVA) de alto e baixo grau (Figura 7), entre outras[6-9].

A cicatrização de tratamentos ablativos (destrutivos) é por "segunda intenção", e prescrevemos antibioticoterapia tópica (oral, se lesões muito extensas) tipo pomada de neomicina ou cloranfenicol, hidratantes na cicatrização final como pantenol, além de analgésico se necessário. A cicatrização é lenta em relação aos métodos excisionais, dura em média duas a quatro semanas, porém é importante informar à paciente as vantagens da boa regeneração do tecido, com menor incidência de cicatriz ou mancha, preservação da anatomia, principalmente quando se trata



Figura 5. Potência 25 W, modo *pulsed* 25Hz (A). Múltiplos angioqueratomas nos dois lábios maiores e eletrodo esférico utilizado de 1 mm (B); aspecto logo após o procedimento de vaporização das lesões (C); aspecto antes (D) e 30 dias após o tratamento (E).



Figura 6. Aplicação da radiofrequência no modo *pulsed* 25 W e 25 Hz sobre lesão de lesão intraepitelial escamosa de alto grau vulvar, com aspirador de fumaça próximo (A); aspecto da lesão antes (B), logo após a vaporização (C), e após 21 dias de cicatrização (D).

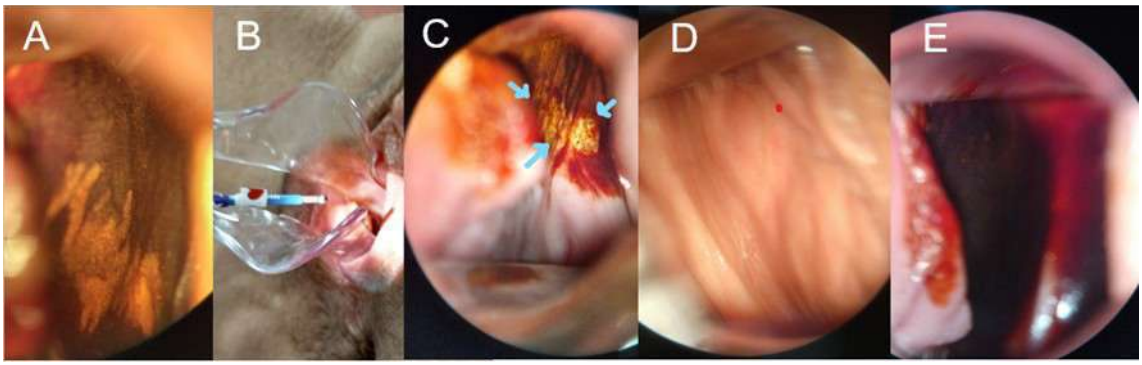

Figura 7. Neoplasia intraepitelial vaginal de baixo grau persistente, localizada no terço inferior da parede vaginal direita, delimitada pelo teste de Schiller (A); eletrodo bola de 3 mm (B); área totalmente vaporizada no modo *pulsed* 20 W e 20 Hz (C); aspecto após 50 dias sem cicatrizes e com trofismo normal (D), e sem lesão ao teste de Schiller (E).

de NIV ou NIVA com possibilidade de recidiva e retratamento menos agressivo pela mesma técnica. Existe possibilidade de hipercromia ou hipocromia residual, como em qualquer outro método destrutivo térmico ou medicamentoso, porém muitas vezes esta é reversível em dois a seis meses[2,10-17].

Destacamos que a RF é um método de fácil aplicação por ginecologistas, a curva de aprendizado é curta, com resultados satisfatórios de resolução terapêutica, regeneração e cicatrização, além da multiaplicabilidade na área anogenital no uso da RF contínua, pulsada e fracionada microablativa presentes no mesmo aparelho.

REFERÊNCIAS

1. Maness WL, Roeber FW, Clark RE, Cataldo E, Riis D, Haddad AW. Histologic evaluation of electrosurgery with varying frequency and waveform. J Prosthet Dent. 1978;40(3):304-8. https://doi.org/10.1016/0022-3913(78)90037-9
2. Lima EA. IPCA® indução percutânea de colágeno com agulhas. Rio de Janeiro: Guanabara Koogan; 2016.
3. Instituto Nacional de Câncer José Alencar Gomes da Silva. Coordenação de Prevenção e Vigilância. Divisão de Detecção Precoce e Apoio à Organização de Rede. Diretrizes brasileiras para o rastreamento do câncer do colo do útero. Rio de Janeiro: INCA; 2016.
4. Taheri A, Mansoori P, Sandoval LF, Feldman SR, Pearce D, Williford PM. Electrosurgery: part I. Basics and principles. J Am Acad Dermatol. 2014;70(4):591.el-591e14. https://doi.org/10.1016/j.jaad.2013.09.056
5. Kamilos MF, Borrelli CL, Sciuto R, Cotrim FP, Veiga ECA, Soares Júnior JM, et al. Is electrosurgery fulguration a better procedure for Bartholin's gland cyst? Rev Assoc Med Bras (1992). 2020;66(2):201-9. https://doi.org/10.1590/1806-9282.66.2.201
6. Casabona G, Presti C, Manzini M, Machado Filho CDS. Radiofrequência ablativa fracionada: um estudo piloto com vinte casos para rejuvenescimento da pálpebra inferior. Surg Cosmet Dermatol. 2014;6(1):50-5.
7. Mulholland RS, Kreindel M, Paul M. Fractional ablative radio-frequency resurfacing in asian and caucasian skin: a novel method for deep radiofrequency fractional skin rejuvenation. Journal of Cosmetics, Dermatological Sciences and Applications. 2012;2(3):144-50. https://doi.org/10.4236/jcdsa.2012.23029
8. Jaiswal P, Dhali TK, D'Souza P. Comparative study of effecacy of radiofrequency ablation, electrodesiccation, and cryosurgery in the treatment of cutaneous warts. Journal of Dermatology Surgery. 2019;23(1):24-9. https://doi.org/10.4103/jdds.jdds_37_18
9. Vlastos AT, Levy LB, Malpica A, Follen M. Loop electrosurgical excision procedure in vulvar intraepithelial neoplasia treatment. J Low Genit Tract Dis. 2002;6(4):232-8. https://doi.org/10.1097/00128360-200210000-00008
10. Alexiades M, Berube D. Randomized, blinded, 3-arm clinical trial assessing optimal temperature and duration for treatment with minimally invasive fractional radiofrequency. Dermatol Surg. 2015;41(5):623-32. https://doi.org/10.1097/DSS.0000000000000347
11. Sarmento AC, Fernandes FS, Marconi C, Giraldo PC, Eleutério-Júnior J, Crispim JC, et al. Impact of microablative fractional radiofrequency on the vaginal health, microbiota, and cellularity of postmenopausal women. Clinics (Sao Paulo). 2020;75:e1750. https://doi.org/10.6061/clinics/2020/e1750
12. Seki AS, Bianchi-Ferraro AMHM, Fonseca ESM, Sartori MGF, Girão MJBC, Jarmy-Di Bella ZIK. CO_2 laser and radiofrequency compared to a sham control group in treatment of stress urinary incontinence (LARF study arm 3). A randomized controlled trial. Int Urogynecol J. 2022;33(12):3535-42. https://doi.org/10.1007/s00192-022-05091-y
13. Slongo H, Lunardi ALB, Riccetto CLZ, Machado HC, Juliato CRT. Microablative radiofrequency versus pelvic floor muscle training for stress urinary incontinence: a randomized controlled trial. Int Urogynecol J. 2022;33(1):53-64. https://doi.org/10.1007/s00192-021-04758-2
14. Sarmento ACA, Fernandes FS, Maia RR, Camargo JDAS, Crispim JCO, Eleutério Júnior J, et al. Microablative fractional radiofrequency for sexual dysfunction and vaginal Trophism: a randomized clinical trial. Clinics (Sao Paulo). 2023;78:100293. https://doi.org/10.1016/j.clinsp.2023.100293
15. Fernandes MFR, Bianchi-Ferraro AMHM, Sartori MGF, Jármy Di Bella ZIK, Cantarelli GC, et al. CO_2 laser, radiofrequency, and promestriene in the treatment of genitourinary syndrome of menopause in breast cancer survivors: a histomorphometric evaluation of the vulvar vestibule. Menopause. 2023;30(12):1213-20. https://doi.org/10.1097/GME.0000000000002274
16. Kamilos MF, Fialho SA. A radiofrequência fracionada no tratamento de líquen escleroso vulvar: um relato de caso. Femina. 2020;48(12):764-8.
17. Kamilos MF, Aguiar LM, Batista VH, Roa CL, Aguiar FN, Soares Júnior JM, et al. Microablative fractional radiofrequency as a therapeutic option for vulvar lichen sclerosus: a pilot study. Clinics (Sao Paulo). 2021;76:e2567. https://doi.org/10.6061/clinics/2021/e2567

CARTA AO EDITOR
https://doi.org/10.5327/2237-4574-2024820015






Como eu utilizo a radiofrequência fracionada microablativa (RFFMA) no tratamento do líquen escleroso

How I use microablative fractional radiofrequency (MAFRF) to treat lichen sclerosus

Isabel Cristina Chulvis do Val Guimarães[1,2], Renata do Val Guimarães[1,3], Beatriz Dinau Göbel Coelho[1], Júlia de Souza Castro[1]

RESUMO

Líquen escleroso é uma doença cutânea crônica inflamatória, que acomete as regiões vulvar e perianal, causando prurido intenso e atrofia vulvar, com potencial carcinogênico quando não tratado adequadamente. As principais características histológicas incluem a hialinização das fibras de colágeno e o infiltrado inflamatório liquenoide. O tratamento convencional baseia-se no uso de corticoides tópicos de alta potência por período estendido, visando ao controle do prurido, das deformidades anatômicas e da evolução maligna. Contudo, o uso desses medicamentos por longo prazo pode induzir à atrofia vulvar, ao ressecamento da pele, a telangiectasias e infecções secundárias. Dessa forma, tratamentos adjuvantes poderão ser úteis na redução desses efeitos colaterais. A radiofrequência microablativa fracionada (RFFMA) já vem sendo utilizada em tratamentos cutâneos estéticos que buscam melhorar o trofismo da pele por meio do remodelamento e do estímulo da síntese de colágeno. Portanto, esse tipo de energia pode ser utilizado como ferramenta adjuvante por aumentar a produção de colágeno e elastina, melhorando o trofismo epitelial e consequentemente o prurido, a ardência e a hipocromia, com impacto direto na qualidade de vida sexual e na autoestima das pacientes afetadas.

Palavras-chave: líquen escleroso; terapia por radiofrequência; doenças da vulva.

ABSTRACT

Lichen sclerosus is a chronic, inflammatory skin disease that affects the vulvar and perianal regions, causing intense pruritus and vulvar atrophy, with carcinogenic potential when adequately treated. Its main histological characteristics include hyalinization of collagen fibers and lichenoid inflammatory infiltrate. Conventional treatment is based on the use of high-potency topical corticosteroids for an extended period, aiming to control pruritus, anatomical deformities and malignant progression. However, long-term use of this medication can induce vulvar atrophy, dry skin, telangiectasias and secondary infections. Therefore, adjuvant treatments may be useful in reducing these side effects. Microablative fractional radiofrequency (MAFRF) has already been used in cosmetic skin treatments that seek to improve skin tropism through remodeling and stimulation of collagen synthesis. Therefore, this type of energy can be used as an adjuvant tool by increasing the production of collagen and elastin, improving epithelial trophism and consequently itching, burning and hypochromia, with a direct impact on affected patients' sexual life's quality and self-esteem.

Keywords: lichen sclerosus, radiofrequency therapy, vulvar diseases.

[1]Universidade Federal Fluminense – Rio de Janeiro (RJ), Brasil.
[2]Universidade Federal do Rio de Janeiro – Rio de Janeiro (RJ), Brasil.
[3]Universidade do Estado do Rio de Janeiro – Rio de Janeiro (RJ), Brasil.
*Autora correspondente: isabeldoval1@gmail.com
Conflitos de interesse: nada a declarar. Fonte de financiamento: não há.
Recebido em: 29/11/2024. Aprovado em: 02/12/2024.

O líquen escleroso (LE) é uma doença cutânea crônica de caráter inflamatório, que pode acometer qualquer superfície mucocutânea, contudo, com tropismo pela região vulvar e perianal[1]. Sua etiopatogenia ainda é incerta, mas sabe-se que é multifatorial, envolvendo componentes genéticos, familiares e autoimunes, que culminam na destruição do colágeno local[1,2]. A doença acomete majoritariamente mulheres, especialmente na fase pré-puberal e pós-menopausa[2].

Na vulva e na região perianal, o líquen ocasiona prurido, que usualmente piora à noite, além de fissuras, ardência e dispareunia. Como alterações clínicas, identificou-se mudança na arquitetura da vulva e na cor da pele, com a presença de manchas hipocrômicas, que acometem usualmente a face interna dos grandes lábios, além de atrofia, hiperceratose, ressecamento, reabsorção dos pequenos lábios e encarceramento do clitóris[1,3]. O diagnóstico é clínico, contudo, a biópsia cutânea da lesão pode ser indicada em casos de incerteza ou estágios muito precoces da doença[4,5].

O tratamento convencional consiste no uso prolongado de corticosteroides tópicos de alta potência, como propionato de clobetasol 0,05% ou furoato de mometasona 0,1%, indicados como de primeira linha, com uso semanal contínuo. Além da ação anti-inflamatória por inibição direta da formação de precursores inflamatórios, esses medicamentos auxiliam no controle dos sintomas e na manutenção da arquitetura celular cutânea, como cor e textura, e a evitar a progressão para carcinoma escamoso de vulva[6]. No entanto, seu uso prolongado pode alterar a proliferação de fibroblastos, reduzindo a produção de colágeno e provocando alterações na arquitetura da pele, ressecamento, telangiectasias e até mesmo infecções secundárias[7–9].

Diante disso, alternativas terapêuticas têm sido estudadas como adjuvantes, especialmente as novas tecnologias com uso de energias, como a radiofrequência microablativa fracionada (RFFMA), o *laser* de CO2, a fototerapia com ultravioleta (UV), a crioterapia e a fotomodulação[7].

A eletrocirurgia de alta frequência teve seu início em 1978, quando Maness et al. definiram a frequência ideal para corte e coagulação de uma corrente alternada, ou seja, que alterna sua polaridade em 4.000.000 ciclos/segundo. Essa frequência está na faixa de rádio FM, passando por isso a ser chamada de radiofrequência[8].

A utilização da terapia por radiofrequência para reduzir rugas da pele foi aprovada pela Food and Drug Administration (FDA), nos Estados Unidos, em 2002, e desde então essa tecnologia tem sido amplamente utilizada para o tratamento da flacidez cutânea, de cicatrizes e celulite[9].

A RFFMA baseia-se no aquecimento local controlado, que emite proteínas de choque térmico, reduzindo a xerose, o prurido e, consequentemente, a liquenificação[8].

A diferença básica da RFFMA para o *laser* está na origem da energia para produção de calor: enquanto os tratamentos com *laser* dependem de fontes de luz, os aparelhos emissores de radiofrequência dependem apenas de energia elétrica.

A utilização da RFFMA no líquen escleroso vulvar consiste na aplicação de três sessões, com intervalo de 30 dias entre elas, associada à continuidade do corticoide tópico.

Com a mulher na mesa ginecológica, em posição de litotomia, faz-se assepsia da vulva com clorexidina aquosa a 2% seguida de aplicação de pomada anestésica à base de lidocaína a 23% e tetracaína a 7% nos lábios maiores, menores e no períneo cerca de 60 minutos antes do procedimento. Aplica-se papel-filme entre a vulva e a roupa íntima da mulher com a finalidade de manter o anestésico em contato com a área a ser tratada (Figura 1).

Depois de limpar a pele com soro fisiológico para remover o anestésico, aplica-se a RFFMA nos grandes e nos pequenos lábios, no prepúcio do clitóris e no períneo, mantendo o eletrodo posicionado paralelamente à pele, encostando-o levemente a cada disparo (Figura 2).

Os cuidados pós-procedimento incluem aplicar dexapantenol 5% creme, duas vezes ao dia, durante três



Figura 1. Técnica de aplicação e manutenção do anestésico na genitália externa.
Fonte: Imagem cedida pelo Ambulatório de Patologia Vulvar do Hospital Universitário Antônio Pedro.



Figura 2. Eletrodo posicionado perpendicularmente à pele. Fonte: Imagem cedida pelo Ambulatório de Patologia Vulvar do Hospital Universitário Antônio Pedro.

dias, e repouso sexual nos primeiros dias após o procedimento. Se houver ardência, orienta-se usar gelo no local. Como os dermocorticoides têm ação anti-inflamatória, imunossupressora e retardam o processo de regeneração epidérmica, seu uso deve ser evitado durante cerca de sete dias.

A RFFMA, apesar de gerar desconforto durante a aplicação, é uma tecnologia bem tolerada pelas mulheres.

O seguimento é semestral, no ambulatório de patologia vulvar do HUAP-UFF. Além da avaliação clínica sobre a evolução do líquen escleroso, são analisados os sintomas referidos pela mulher, sobretudo em relação ao prurido. Dessa forma, a RFFMA é aplicada de seis a doze meses após a última aplicação.

Esse protocolo foi baseado em resultados obtidos de estudos realizados, principalmente por dermatologistas, com o uso dessa tecnologia para tratamentos cutâneos estéticos (Figura 3).

A RFFMA, associada ao uso de corticoides de alta potência, é uma ferramenta adjuvante útil para o tratamento do líquen escleroso vulvar, sobretudo em relação ao prurido, ao trofismo e à possível melhora na coloração da pele.



Figura 3. Antes da intervenção, observa-se hipocromia acentuada em face interna dos lábios maiores e, após o procedimento, diminuição importante da área de hipocromia. Fonte: Imagem cedida pelo Ambulatório de Patologia Vulvar do Hospital Universitário Antônio Pedro.

REFERÊNCIAS

1. Val I, Almeida G. An overview of lichen sclerosus. Clin Obstet Gynecol. 2005;48(4):808-17. https://doi.org/10.1097/01.grf.0000179635.64663.3d
2. De Luca DA, Papara C, Vorobyev A, Staiger H, Bieber K, Thaçi D, et al. Lichen sclerosus: the 2023 update. Front Med (Lausanne). 2023;10:1106318. https://doi.org/10.3389/fmed.2023.1106318
3. Pérez-López FR, Vieira-Baptista P. Lichen sclerosus in women: a review. Climacteric. 2017;20(4):339-47. https://doi.org/10.1080/13697137.2017.FISTAROL
4. Mautz TT, Krapf JM, Goldstein AT. Topical corticosteroids in the treatment of vulvar lichen sclerosus: a review of pharmacokinetics and recommended dosing frequencies. Sex Med Rev. 2022;10(1):42-52. https://doi.org/10.1016/j.sxmr.2021.03.006
5. Lee A, Bradford J, Fischer G. Long-term management of adult vulvar lichen sclerosus: a prospective cohort study of 507 women. JAMA Dermatol. 2015;151(10):1061-7. https://doi.org/10.1001/jamadermatol.2015.0643
6. Kamilos MF, Aguiar LM, Batista VH, Roa CL, Aguiar FN, Soares Júnior JM, et al. Microablative fractional radiofrequency as a therapeutic option for vulvar lichen sclerosus: a pilot study. Clinics (Sao Paulo). 2021;76:e2567. https://doi.org/10.6061/clinics/2021/e2567
7. Prignano F, Campolmi P, Bonan P, Ricceri F, Cannarozzo G, Troiano M, et al. Fractional CO_2 laser: a novel therapeutic device upon photobiomodulation of tissue remodeling and cytokine pathway of tissue repair. Dermatol Ther. 2009;22 Suppl 1:S8-15. https://doi.org/10.1111/j.1529-8019.2009.01265.x
8. Maness WL, Roeber FW, Clark RE, Cataldo E, Riis D, Haddad AW. Histologic evaluation of electrosurgery with varying frequency and waveform. J Prosthet Dent. 1978;40(3):304-8. https://doi.org/10.1016/0022-3913(78)90037-9
9. Fistonić I, Turina ISB, Fistonić N, Marton I. Short time efficacy and safety of focused monopolar radiofrequency device for labial laxity improvement-noninvasive labia tissue tightening. A prospective cohort study. Lasers Surg Med. 2016;48(3):254-9. https://doi.org/10.1002/lsm.22450

CARTA AO EDITOR
https://doi.org/10.5327/2237-4574-2024820016



Câncer de vulva — aspectos clínicos e tratamento

Vulvar cancer – clinical aspects and treatment

Walquíria Quida Salles Pereira Primo[1]

RESUMO

O câncer de vulva é uma doença rara, representa de 3 a 5% das neoplasias ginecológicas malignas. Acomete mais mulheres idosas e de baixa renda. O tipo histológico mais frequente é o carcinoma de células escamosas (de 80 a 90%), seguido por melanoma, sarcoma e basocelular. É importante ressaltar que não existe rastreamento de câncer de vulva e o diagnóstico é realizado por meio do estudo histopatológico, ou seja, biópsia de lesão vulvar suspeita. Nos últimos anos, muitas mudanças foram feitas em relação ao tratamento do câncer vulvar, o que inclui cirurgia mais conservadora, ou seja, abordagem menos radical e mais individualizada, e pesquisa do linfonodo sentinela, seguida por melhores resultados psicossexuais. Nos casos avançados da doença, está indicado tratamento com quimioterapia e radioterapia concomitantes.

Palavras-chave: câncer de vulva, vulvectomia, linfadenectomia.

ABSTRACT

Vulvar cancer is a rare disease, accounting for 3 to 5% of malignant gynecological neoplasms. It affects mostly elderly and low-income women. The most common histological type is squamous cell carcinoma (80 to 90%), followed by melanoma, sarcoma, and basal cell carcinoma. It is important to emphasize that there is no screening for vulvar cancer, and the diagnosis is made through histopathological study, i.e., biopsy of suspicious vulvar lesion. In recent years, many changes have been made in relation to the treatment of vulvar cancer: more conservative surgery, that is, a less radical and more individualized approach, and sentinel lymph node investigation, followed by better psychosexual results. In advanced cases of the disease, concomitant chemotherapy and radiotherapy are indicated.

Keywords: vulvar cancer, vulvectomy, lymphadenectomy.

O câncer de vulva é uma doença rara, representa de 3 a 5% das neoplasias ginecológicas malignas. No Brasil, o Instituto Nacional de Câncer (INCA) não possui estimativas sobre o câncer de vulva. Nos Estados Unidos, a estimativa, para 2024, era de aproximadamente 6.900 casos novos dessa doença e 1.630 óbitos[1,2].

O câncer de vulva é mais comum em mulheres idosas e de baixa renda. Porém um estudo epidemiológico que incluiu 13 países de alta renda observou aumento global significativo (14%) na incidência de câncer vulvar. Esse aumento não foi distribuído uniformemente em todas as faixas etárias, porém o estudo mostrou que, em mulheres com menos de 60 anos, a incidência geral aumentou 38%, enquanto não houve aumento significativo em mulheres com mais de 60 anos[3].

Com referência aos tipos histológicos, o carcinoma de células escamosas da vulva é a categoria mais comum (de 80 a 90% dos casos), seguido por melanoma, sarcoma

[1]Universidade de Brasília, Faculdade de Medicina – Brasília (DF), Brasil.
*Autora correspondente: walquiriaprimo@gmail.com
Conflito de interesses: nada a declarar. Fonte de financiamento: não há.
Recebido em: 29/11/2024. Aprovado em: 02/12/2024.

e basocelular[4]. O carcinoma escamoso de vulva divide-se nos subtipos queratinizante (de 65 a 80% dos casos), basaloide e condilomatoso (de 20 a 30% dos casos).

O subtipo queratinizante geralmente é o que ocorre na pós-menopausa e pode ser precedido pela neoplasia intraepitelial escamosa do tipo diferenciada (NIVd), que se desenvolve em um contexto de doença inflamatória crônica vulvar, como o líquen escleroso, e menos frequentemente no líquen plano. Não é associado ao HPV (Figura 1).

Os subtipos basaloide e condilomatoso tendem a ocorrer na pré e na perimenopausa e são geralmente precedidos pela neoplasia intraepitelial escamosa usual denominada, desde 2012, de lesão intraepitelial escamosa de alto grau vulvar (LIEAG) (Figura 2). Geralmente acometem pacientes mais jovens e estão associados com o HPV, particularmente o HPV 16, 18, 31 e 33, sendo o HPV 16 o mais frequente[4,5].

Concernente ao rastreamento e ao diagnóstico, é muito importante ressaltar que não existe rastreamento de câncer de vulva. A paciente com suspeita de neoplasia maligna vulvar refere como sintoma mais comum o prurido de longa data, presente em mais de 50% dos casos. A lesão pode ser unifocal, variando de um pequeno nódulo, placa ou úlcera até lesões extensas. Frequentemente, localiza-se nos grandes lábios, mas pode surgir em outras áreas vulvares e no períneo. No caso de doença avançada, há sangramento, corrimento, disúria e dor. O diagnóstico é realizado por meio do estudo histopatológico de biópsia, que deve incluir tecido normal adjacente, para permitir a avaliação da profundidade da invasão[5].

Nos últimos anos, muitas mudanças foram feitas em relação ao tratamento do câncer vulvar, o que inclui cirurgia mais conservadora, ou seja, menos radical e mais individualizada, com pesquisa do linfonodo sentinela, seguida por melhores resultados psicossexuais. A detecção precoce e o exame histológico de quaisquer lesões vulvares suspeitas ajudam a detectar o câncer vulvar nos estágios iniciais e a reduzir consecutivamente a morbidade e a mortalidade[4].

O tratamento é realizado conforme o estadiamento da Federação Internacional de Ginecologia e Obstetrícia (FIGO), 2021. No caso de carcinoma superficialmente



Fonte: Acervo pessoal.

Figura 1. Paciente de 75 anos. Carcinoma escamoso e líquen escleroso.

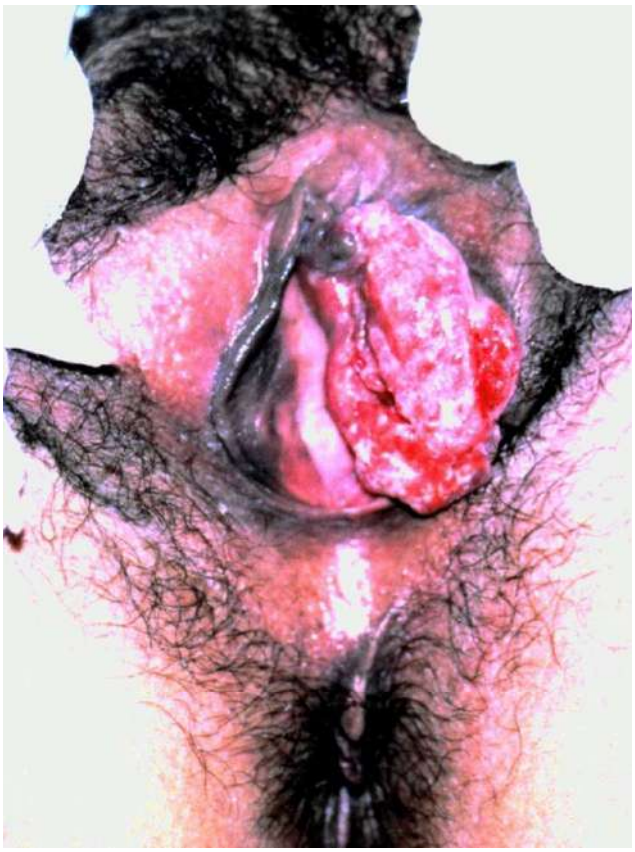

Fonte: Acervo pessoal.

Figura 2. Paciente de 35 anos. Carcinoma escamoso.

invasivo estádio IA (carcinoma com diâmetro ≤2 cm e profundidade ≤1 mm) sem comprometimento vascular, é feita a exérese da lesão com margem de segurança, sem a necessidade de linfadenectomia inguinal, pois o risco de metástase linfonodal é menor do que 1%. Aparentemente, há uma associação entre o risco de recorrência e o estado das margens da peça cirúrgica. Quando as margens microscópicas têm 8 mm ou menos no tecido fixado com formol, a recorrência local é de 30 a 52%[6].

As cirurgias indicadas para câncer de vulva com invasão além do estádio IA são a vulvectomia radical com incisão tripla (duas incisões seguindo as linhas de força da região inguinal e outra ao redor da vulva) e a linfadenectomia inguinal ipsilateral ou bilateral, dependendo do tamanho do tumor primário e da sua localização. Se a lesão estiver ≥1 cm da linha mediana, é realizada vulvectomia radical e dissecção ipsilateral dos linfonodos inguinofemorais. Se estiver na linha mediana, é realizada vulvectomia radical e dissecção bilateral dos linfonodos inguinofemorais[4].

A biópsia do linfonodo sentinela (BLS) é o mapeamento linfático intraoperatório, ou seja, investiga o primeiro linfonodo a receber metástase de tumor primário, propiciando condições para a linfadenectomia seletiva. A pesquisa do linfonodo sentinela propõe avaliar qual paciente de fato se beneficiará da linfadenectomia inguinal, sem comprometer a segurança oncológica.

Após a cirurgia, quando necessário, está indicado tratamento adjuvante com quimioterapia e radioterapia, bem como nos casos de recidiva. A reconstrução vulvar, quando indicada, pode ser realizada. A quimioterapia e a radioterapia são a indicação primária nos casos de cânceres avançados[6].

Enfim o câncer de vulva é raro, de tratamento multidisciplinar e complexo. A paciente deve ser encaminhada para um centro especializado. Como afeta a autoestima feminina, os sintomas tendem a ser escondidos de familiares, portanto a atenção às queixas é importante para o diagnóstico precoce. A profilaxia primária com a vacina contra o HPV promete reduzir de forma importante os cânceres de vulva HPV-induzidos, portanto deve ser incentivada.

REFERÊNCIAS

1. American Cancer Society. Cancer facts and figures 2024 [Internet]. 2024 [acessado em 28 nov. 2024]. Disponível em: https://www.cancer.org/content/dam/cancer-org/research/cancer-facts-and-statistics/annual-cancer-facts-and-figures/2024/2024-cancer-facts-and-figures-acs.pdf.
2. Brasil. Instituto Nacional de Câncer. Estimativa 2023: incidência de câncer no Brasil. Rio de Janeiro: INCA; 2022.
3. Kang YJ, Smith M, Barlow E, Coffey K, Hacker N, Canfell K. Vulvar cancer in high-income countries: Increasing burden of disease. Int J Cancer. 2017;141(11):2174-86. https://doi.org/10.1002/ijc.30900
4. Creasman WT, Mutch DG, Mannel RS, Tewari KS. DiSaia and Creasman clinical gynecologic oncology. 10th ed. Philadelphia: Elsevier; 2023.
5. Del Pino M, Rodriguez-Carunchio L, Ordi J. Pathways of vulvar intraepithelial neoplasia and squamous cell carcinoma. Histopathology. 2013;62(1):161-75. https://doi.org/10.1111/his.12034
6. Merlo S. Modern treatment of vulvar cancer. Radiol Oncol. 2020;54(4):371-6. https://doi.org/10.2478/raon-2020-0053

CARTA AO EDITOR
https://doi.org/10.5327/2237-4574-2024820017







Hiperplasia da glândula de Bartholin em gestante: um relato de caso

Hyperplasia of the Bartholin gland in a pregnant woman: a case report

Anteia Galati Acioli Lindoso[1], Gabriela Bortoni[1], Sahra Almeida Araújo Bittar Hauck[1], Thaís Ruela Martins[1], Francisco Roberto Chaves[1,2]

RESUMO

O presente artigo descreve um caso clínico de hiperplasia nodular da glândula de Bartholin em uma paciente jovem, surgido durante o período gestacional. Paciente do sexo feminino, 30 anos, apresentou-se em nosso serviço com quadro de nodulação de cerca de 6 cm em topografia da glândula de Bartholin à direita, queixando-se de desconforto local e aumento progressivo, iniciado por volta de oito semanas de gestação. Relatou uso prévio de antibiótico, sem melhora clínica, então optou por aguardar o término da gestação para resolução do caso. Realizada marsupialização após dois meses do parto, em que se observou tratar de lesão sólida, fez-se a exérese do nódulo, que foi enviado para exame histopatológico, o qual resultou em hiperplasia nodular da glândula de Bartholin com margens sem particularidades microscópicas. Trata-se de uma afecção rara, com poucos casos na literatura, de etiologia e conduta incertas e com importância no diagnóstico correto, por ser diagnóstico diferencial de nódulos malignos, podendo atrasar a propedêutica neste último caso.

Palavras-chave: glândulas vestibulares maiores; hiperplasia; doenças da vulva.

ABSTRACT

The present article describes a clinical case of nodular hyperplasia of the Bartholin gland in a young patient that appeared during the gestational period. A 30-year-old female patient presented to our service with a nodulation of approximately 6 cm in the topography of the Bartholin gland on the right, complaining of local discomfort and progressive increase, which began around eight weeks of gestation. She reported previous use of antibiotics, without clinical improvement, and thus opted to wait for the end of pregnancy for resolution. Marsupialization was performed after two months of birth, and a solid lesion was observed; the nodule was excised and sent for histopathological examination, which revealed nodular hyperplasia of the Bartholin gland with margins without microscopic particularities. This is a rare condition, with few cases in the literature, of uncertain etiology and management. Its correct diagnosis is of great importance as it is a differential diagnosis of malignant nodules, which may delay propaedeutics in the latter case.

Keywords: greater vestibular glands; hyperplasia; vulvar diseases.

INTRODUÇÃO

As glândulas de Bartholin (GB), ou glândulas vestibulares maiores, são as glândulas mais importantes da região vulvar e estão situadas bilateralmente nas porções inferiores, internamente aos lábios vaginais, próximas ao introito vaginal, e têm como função secretar o muco para lubrificar a vulva e a vagina[1].

Os cistos da GB e sua inflamação, conhecida como bartholinite, são as patologias mais comuns dessa glândula[2], ocorrendo como consequências de processos obstrutivos

[1]Hospital e Maternidade Therezinha de Jesus – Juiz de Fora (MG), Brasil.
[2]Faculdade de Ciências Médicas e da Saúde de Juiz de Fora – Juiz de Fora (MG), Brasil.
*Autora correspondente: Email: anteialindoso@gmail.com
Conflito de interesses: nada a declarar. Fonte de Financiamento: não há.
Recebido em: 29/11/2024. Aprovado em: 02/12/2024.

dos ductos, uma vez que impedem a saída do muco[2]. Outras patologias, como tumores sólidos benignos e malignos, são consideradas muito raras. Entre as benignas, a hiperplasia nodular (HN) é a mais comum, ainda assim com poucos casos relatados na literatura[3,4].

A hiperplasia nodular da GB é um processo hiperplásico benigno, com formação de lesão sólida, mimetizando clinicamente um cisto de Bartholin, definida por Koenig e Tavassoli[5] como um tecido glandular mucinoso proliferado da glândula de Bartholin, porém com manutenção da relação ducto-acinar. A hiperplasia da GB é rara, com poucos casos relatados na literatura, e para o diagnóstico definitivo, é necessário excisão cirúrgica total da lesão[6,7].

O presente artigo descreve um caso de hiperplasia nodular de Bartholin em uma paciente jovem, com surgimento durante o período gestacional.

RELATO DE CASO

Paciente GSA, 30 anos, sem comorbidades, referiu que, por volta de oito semanas de gestação, notou nodulação na região dos grandes lábios, à direita, próxima ao introito vaginal, associada a desconforto local e aumento progressivo de volume, negando quadro anterior semelhante. Procurou atendimento de emergência, em que lhe foi prescrita antibioticoterapia, porém o quadro não apresentou melhora, optando assim por aguardar o término da gestação para nova avaliação médica.

Dois meses após o parto, procurou novamente o serviço de urgência, queixando-se de desconforto na região vaginal. Ao exame, foi identificada nodulação de cerca de 6 cm em seu maior diâmetro em topografia da glândula de Bartholin e sem sinais inflamatórios locais (Figura 1).

A paciente foi internada com a hipótese diagnóstica de cisto de GB para marsupialização. No procedimento, foi constatada lesão sólida, sendo então excisado o nódulo e o material enviado para laboratório anatomopatológico (Figura 2). No pós-operatório, a paciente não apresentou nenhuma anormalidade.

O exame macroscópico mostrava uma estrutura de 6,2 x 3,9 x 3,5 cm, pesando 70 g, de coloração pardo-acinzentada e consistência elástica e superfície sólida pardo-brancacenta e lobulada.

A microscopia evidenciou hiperplasia nodular da glândula de Bartholin com margens sem particularidades microscópicas.



Figura 1. Nodulação em topografia da glândula de Bartholin sem sinais inflamatórios locais.



Figura 2. Nódulo de coloração pardo-acinzentada e consistência elástica, com superfície sólida pardo-brancacenta e lobulada.

DISCUSSÃO

A hiperplasia nodular da GB geralmente se apresenta com aumento rápido de volume da glândula, podendo ser ligeiramente dolorosa[8]. Pode ocorrer dispareunia e formação de úlceras

vulvares[9]. Algumas pacientes permanecem assintomáticas e só a descobrem ao acaso, durante exame por outros motivos[10].

Por sua raridade, a etiologia da hiperplasia nodular da GB ainda é incerta. Alguns autores acreditam estar relacionada com a estimulação hormonal endógena ou exógena[4]. O presente caso corrobora tal relação, uma vez que o desenvolvimento da hiperplasia ocorreu durante a gestação, fase em que os níveis hormonais de estrogênio e progesterona se encontram aumentados[11].

Vale ressaltar que a paciente negou episódios anteriores semelhantes de cistos ou abscessos da GB. Na literatura, a HN frequentemente é associada a episódios anteriores de obstrução ductal, mas pode surgir também em razão de traumas locais ou infecção[12].

Lesões sólidas da GB são raras e predominantemente caracterizadas como carcinoma espinocelular ou adenocarcinoma[13]. É importante diferenciar a HN de lesões malignas. A diferenciação de HN e adenoma pode ser alcançada aplicando-se os critérios estabelecidos por Koenig e Tavassoli[5]. As lesões malignas são mais comuns em mulheres na pós-menopausa, porém a frequência em mulheres mais jovens não pode ser desconsiderada[1]. Até o momento, não há comprovação de malignização da HN da GB.

Após o diagnóstico de NH, deve-se considerar a excisão em casos sintomáticos que afetem negativamente a qualidade de vida da paciente, por exemplo, infecção, dor local e dispareunia. Também é importante considerar a estética vulvar, uma vez que essa lesão pode prejudicar a autoestima e trazer inseguranças para a mulher[1].

Apesar de não haver comprovação de risco de malignidade da hiperplasia nodular da GB, vale ressaltar a importância do diagnóstico correto por laboratório anatomopatológico, uma vez que este é feito muitas vezes ao acaso, quando há suspeita clínica de cisto da GB, o que pode atrasar a propedêutica no caso de nódulos malignos.

REFERÊNCIAS

1. Wal R, Antonello ML. Nodular hyperplasia of Bartholin's gland: case reports and literature review. J Bras Patol Med Lab. 2011;47(5):555-9. https://doi.org/10.1590/S1676-24442011000500010
2. Heller DS, Bean S. Lesions of the Bartholin gland: a review. J Low Genit Tract Dis. 2014;18(4):351-7. https://doi.org/10.1097/LGT.0000000000000016
3. Jahromi MA, Aslani FS, Dehghani AS, Mahmoodi E. Bartholin's gland bilateral nodular hyperplasia: a case report study. Iran Red Crescent Med J. 2014;16(6):e8146. https://doi.org/10.5812/ircmj.8146
4. Santos LD, Kennerson AR, Killingsworth MC. Nodular hyperplasia of Bartholin's gland. Pathology. 2006;38(3):223-8. https://doi.org/10.1080/00313020600696223
5. Koenig C, Tavassoli FA. Nodular hyperplasia, adenoma, and adenomyoma of Bartholin's gland. Int J Gynecol Pathol. 1998;17(4):289-94. https://doi.org/10.1097/00004347-199810000-00001
6. Kurtoglu E, Kaya R, Arpaci H, Topak N, Arıkan DC. Nodular hyperplasia of the Bartholin's glands. Journal of Clinical and Analytical Medicine. 2015;6(2):219-21. https://doi.org/10.4328/JCAM.879
7. Kim HS, Kim GY, Lim SJ, You EH, Kim YW. Bilateral Bartholin's gland hyperplasia associated with bartholin's gland cyst: a brief case report. The Korean Journal of Pathology. 2008;42:314-6.
8. Haghighi L, Zanjani MS, Najmi Z, Hashemi N. Bilateral hyperplasia of Bartholin's gland: a case report. Iran J Med Sci. 2017;42(4):412-5. PMID: 28761210.
9. Yahaya JJ. Bartholin's gland hyperplasia with dysplastic changes: a rare case report. J Surg Case Rep. 2020;2020(9):rjaa312. https://doi.org/10.1093/jscr/rjaa312
10. Omenai SA, Omozuwa SE, Nweke MC. Nodular hyperplasia of the Bartholin's gland: an overlooked clinical entity. Annals of Tropical Pathology. 2022;13(1):33-5.
11. Fernandes LB, Mendonça CR, Amaral WN. Alterações dermatológicas na gravidez: revisão da literatura. Femina. 2014;42(2):101-8.
12. Tseng YA, Lawrence WD, Slater SE. Nodular hyperplasia of the bartholin gland, a benign mimicker of aggressive angiomyxoma: a case series and literature review. Int J Gynecol Pathol. 2018;37(6):554-8. https://doi.org/10.1097/PGP.0000000000000456
13. Bilek M, Barrett T, Casey S, Heller DS. Pitfalls in pathology-nodular hyperplasia of Bartholin's gland. Int J Surg Pathol. 2022;30(2):167-9. https://doi.org/10.1177/10668969211027268

CARTA AO EDITOR
https://doi.org/10.5327/2237-4574-2024820018





Câncer de vagina – aspectos clínicos e tratamento

Vaginal cancer – clinical aspects and treatment

Manoel Afonso Guimarães Gonçalves[1], Rafaela Gasperin Schramm[1], Fernando Gesteira Campos de Pinho[1]*

RESUMO

O câncer de vagina pode ser primário, originado no epitélio vaginal, ou secundário, devido a metástases de outros órgãos. A forma primária é rara, sendo a maioria das neoplasias vaginais metastáticas, especialmente as do útero, vulva e ovários. O tipo mais comum é o carcinoma de células escamosas, com fatores de risco semelhantes ao câncer cervical, como infecção por Papilomavírus Humano (HPV), tabagismo e múltiplos parceiros sexuais. O diagnóstico é dificultado por sintomas iniciais inespecíficos, como sangramento vaginal anormal e corrimento, e é confirmado por biópsia. O câncer é estadiado pelo sistema da Federação Internacional de Ginecologia e Obstetrícia (FIGO), variando de estágio I (tumor confinado à vagina) a estágio IV (metástases). O tratamento depende do estágio, com opções como cirurgia, radioterapia e quimioterapia. O prognóstico é melhor nos estágios iniciais, com uma taxa de sobrevida em 5 anos superior a 80%. A prevenção primária com vacinação contra o HPV é a estratégia mais eficaz para evitar o câncer de vagina.
Palavras-chave: câncer; vagina; tratamento.

ABSTRACT

Vaginal cancer may be primary, originating in the vaginal epithelium, or secondary, due to metastases from other organs. The primary form is rare, with most vaginal neoplasms being metastatic, especially from the uterus, vulva, and ovaries. The most common type is squamous cell carcinoma, with risk factors similar to cervical cancer, such as Human Papillomavirus (HPV) infection, smoking, and multiple sexual partners. Diagnosis is difficult due to nonspecific early symptoms, such as abnormal vaginal bleeding and discharge, and is confirmed by biopsy. The cancer is classified using the International Federation of Gynaecology and Obstetrics (FIGO) system, ranging from stage I (tumor confined to the vagina) to stage IV (metastases). Treatment depends on the stage, with options such as surgery, radiotherapy, and chemotherapy. The prognosis is better in the early stages, with a 5-year survival rate of over 80%. Primary prevention through HPV vaccination is the most effective strategy to prevent vaginal cancer.
Keywords: cancer; vagina; treatment.

O câncer de vagina pode ser classificado em primário, quando originado no epitélio vaginal, ou secundário, proveniente de lesões metastáticas de outras localizações. A neoplasia primária de vagina é rara, sendo a maioria metástases que frequentemente surgem do endométrio, colo do útero, vulva, ovário, mama, reto e rim.

A maioria dos cânceres vaginais primários são carcinomas de células escamosas, mas o melanoma, sarcoma, adenocarcinoma e outros tipos histológicos também ocorrem. Embora o câncer vaginal primário seja raro, a doença metastática para a vagina ou extensão local em estruturas adjacentes pode ocorrer com certa frequência[1-5].

[1]Pontifícia Universidade Católica do Rio Grande do Sul – Porto Alegre (RS), Brasil.
*Autor correspondente: E-mail: gesteira.fernando@gmail.com
Conflito de interesse: nada a declarar. Fonte de financiamento: não há.
Recebido em: 29/11/2024. Aprovado em: 02/12/2024.

EPIDEMIOLOGIA E FATORES DE RISCO

O carcinoma vaginal é pouco frequente (1 a 2% dos cânceres ginecológicos), ocorrendo numa idade média aproximada de 60 anos, sendo que, na maioria dos casos primários, o tipo histológico é o carcinoma de células escamosas. A maioria desses casos ocorre por uma infecção mediada pelo HPV, semelhante às neoplasias do colo uterino. Da mesma forma, o câncer vaginal tem os mesmos fatores de risco que a neoplasia cervical: múltiplos parceiros sexuais ao longo da vida e imunossupressão, tabagismo, história de neoplasias intraepiteliais do trato genital inferior e exposição ao dietilestilbestrol[1-5].

No Brasil, entre 2000 e 2015, houve uma redução na incidência da doença de 0,76 para 0,29 casos por 100.000 mulheres, porém a maioria dos casos permanece sendo diagnosticada em estágios localmente avançados ou metastáticos (II a IV), com tempo entre diagnóstico e tratamento superior a 60 dias, dificultando o manejo adequado[6].

ASPECTOS CLÍNICOS

Assim como em outros tipos de neoplasias ginecológicas, os sintomas iniciais são frequentemente inespecíficos, o que pode atrasar o diagnóstico[1-5]. Os principais sinais e sintomas incluem:

- Sangramento vaginal anormal: principalmente após relações sexuais ou na pós-menopausa;
- Corrimento vaginal: geralmente serossanguinolento ou com odor fétido;
- Dor pélvica ou durante a relação sexual: em casos mais avançados;
- Massa palpável na vagina: detectada durante exame clínico ou ginecológico;

Nos estágios mais avançados, pode haver sintomas relacionados à compressão ou invasão de órgãos adjacentes, como disúria, hematuria, constipação e dor lombar.

O diagnóstico definitivo é feito por biópsia da lesão suspeita, geralmente guiada por exame clínico ou colposcopia. A Ressonância Magnética (RM) e a Tomografia Computadorizada (TC) auxiliam na avaliação da extensão local e regional do tumor.

ESTADIAMENTO

O câncer de vagina é estadiado pelo sistema da Federação Internacional de Ginecologia e Obstetrícia (FIGO), que se baseia na extensão tumoral[1-5]:

- Estágio I: tumor confinado à parede vaginal;
- Estágio II: tumor que invade tecidos paravaginais sem atingir a parede pélvica;
- Estágio III: tumor que atinge a parede pélvica e/ou causa linfonodomegalia regional;
- Estágio IV: tumor com invasão de órgãos adjacentes (IV-A) ou metástases à distância (IV-B).

TRATAMENTO

O manejo do câncer de vagina depende do estágio da doença, da localização da lesão e das condições clínicas da paciente[1-5].

1. Tratamento do câncer em estágios iniciais (I e II)

Nos estágios iniciais, a cirurgia e/ou radioterapia podem ser utilizadas:

- Cirurgia: inclui colpectomia parcial ou total associada a linfadenectomia pélvica, dependendo da extensão tumoral;
- Radioterapia: é a principal modalidade para tumores pequenos, especialmente em pacientes com contraindicações cirúrgicas. Utiliza-se braquiterapia (interna) ou radioterapia externa, ou a combinação de ambas.

2. Tratamento do câncer em estágios avançados (III e IV)

Nos estágios mais avançados, o tratamento padrão é a radioterapia combinada com quimioterapia concomitantemente:

- Radioterapia externa associada a braquiterapia: visa ao controle local do tumor;
- Quimioterapia concomitante: geralmente com cisplatina, potencializa o efeito da radioterapia e melhora o controle da doença.

Em casos de recidiva ou metástases, o tratamento paliativo pode incluir quimioterapia sistêmica, imunoterapia (em casos com expressão de PD-L1 ou instabilidade microssatélite) e cuidados voltados ao alívio de sintomas.

PROGNÓSTICO E SEGUIMENTO

O prognóstico do câncer de vagina depende diretamente do estágio no diagnóstico. A taxa de sobrevida em 5 anos é superior a 80% para estágios iniciais, mas cai para menos de 20% em casos de doença avançada[1-5].

O seguimento clínico deve ser realizado com consultas regulares, incluindo exame físico, avaliação ginecológica e exames de imagem, quando indicado, para detecção precoce de recidivas.

CONCLUSÃO

Apesar de raro, o câncer de vagina é uma neoplasia grave, cuja prevenção secundária é fundamental. O rastreamento de lesões precursoras, especialmente em populações de risco, como mulheres com história de HPV, é essencial. O avanço nas técnicas de radioterapia e o uso de terapias-alvo têm contribuído para melhorar os desfechos, mas a detecção precoce continua sendo o maior desafio no manejo dessa condição.

A prevenção primária com vacinação contra o HPV permanece sendo a melhor e mais eficaz estratégia de saúde para se evitar a neoplasia primária de vagina, assim como metástases de câncer de colo uterino.

REFERÊNCIAS

1. Kulkarni A, Dogra N, Zigras T. Innovations in the management of vaginal cancer. Curr Oncol. 2022;29(5):3082-92. https://doi.org/10.3390/curroncol29050250
2. Forner DM. Characteristics and survival of primary vaginal malignancy: an analysis of the German nationwide cancer registry data. J Cancer Res Clin Oncol. 2023;149(3):1115-22. https://doi.org/10.1007/s00432-022-03982-7
3. Mundt AJ, Rotmensch J, Waggoner S, Quiet C, Fleming G. Phase I trial of concomitant chemoradiotherapy for cervical cancer and other advanced pelvic malignancies. Gynecol Oncol. 1999;72(1):45-50. https://doi.org/10.1006/gyno.1998.5212
4. Kulkarni A, Dogra N, Zigras T. Innovations in the management of vaginal cancer. Curr Oncol. 2022;29(5):3082-92. https://doi.org/10.3390/curroncol29050250
5. Adams TS, Rogers LJ, Cuello MA. Cancer of the vagina: 2021 update. Int J Gynecol Obstet. 2021;155(Suppl 1):19-27. https://doi.org/10.1002/ijgo.13867
6. Paulino E, Melo AC, Silva-Filho AL, Maciel LF, Thuler LCS, Goss P, et al. Panorama of gynecologic cancer in Brazil. JCO Glob Oncol. 2020;6:1617-30. https://doi.org/10.1200/GO.20.00099